

*ISSN 2415-8127*

МІНІСТЕРСТВО ОСВІТИ І НАУКИ УКРАЇНИ  
ДЕРЖАВНИЙ ВИЩИЙ НАВЧАЛЬНИЙ ЗАКЛАД  
«УЖГОРОДСЬКИЙ НАЦІОНАЛЬНИЙ УНІВЕРСИТЕТ»

**НАУКОВИЙ ВІСНИК  
УЖГОРОДСЬКОГО УНІВЕРСИТЕТУ  
СЕРІЯ МЕДИЦИНА**

ВИПУСК 1 (57)

Ужгород – 2018

**УДК 617-083.98**  
**Н 34**

Збірник наукових праць «Науковий вісник Ужгородського університету»,  
серія «Медицина» є фаховим виданням, в якому можуть друкуватися  
матеріали кандидатських та докторських дисертацій з медичних наук  
(Бюлетень ВАК України, 1999, №4, с. 55; перереєстрований – Постанова Президії ВАК України  
№ 05/2 від 27.05.2009;  
додаток до Наказу МОН України №1279 від 6.11.2014)

Свідоцтво про державну реєстрацію друкованого засобу масової інформації №7972,  
серія КВ від 9.10.2003 року, видане Державним комітетом телебачення  
і радіомовлення України

У 2016 році Міжнародний Центр періодичних видань (ISSN International Centre, Париж)  
включив фаховий збірник наукових праць «Науковий вісник Ужгородського університету»,  
серія «Медицина» до міжнародного реєстру періодичних засобів масової інформації  
і надав йому числовий код міжнародної ідентифікації: **ISSN 2415-8127 (Print)**

Засновник і видавець – Державний вищий навчальний заклад  
«Ужгородський національний університет»

Виходить два рази на рік

Збірник наукових праць видається з 1993 року

### **РЕДАКЦІЙНА КОЛЕГІЯ:**

**Голова редколегії:** Філіп С.С.

**Заступник голови**

**редколегії:** Румянцев К.Є.

**Секретар редколегії:** Кочмарь М.Ю.

**Члени редколегії:** Архій Е.Й., Болдіжар О.О., Болдіжар П.О., Ганич Т.М.,  
Гарапко Т.В., Головацький А.С., Горленко О.М., Девіняк О.Т., Коваль Г.М., Корсак В.В., Костенко Є.Я.,  
Маляр В.А., Рішко М.В., Русин А.В., Рогач І.М., Сірчак Є.С., Слабкий Г.О., Смоланка В.І., Торохтін  
О.М., Фабрі З.Й., Фекета В.П., Чобей С.М., Шеремет П.Ф., Шимон В.М.

**Відповідальний редактор:** Русин В.І.

### **Редакційна рада:**

Бабчак М. (Пряшів, Словацька Республіка)

Березницький Я.С. (Дніпро)

Венгер І.К. (Тернопіль)

Волков К.С. (Тернопіль)

Воробей О.В. (Мінськ, Республіка Білорусь)

Герашенко С.Б. (Івано-Франківськ)

Гудз І.М. (Івано-Франківськ)

Дзюбановський І.Я. (Тернопіль)

Дронов О.І. (Київ)

Запорожченко Б.С. (Одеса)

Зіменковський А.Б. (Львів)

Кестнер В. (Відень, Австрія)

Кобза І.І. (Львів)

Кондратенко П.Г. (Краматорськ)

Копчак В.М. (Київ)

Кривко Ю.Я. (Львів)

Матвійчук Б.О. (Львів)

Олійник І.Ю. (Чернівці)

Переяслов А.А. (Львів)

Піптюк О.В. (Івано-Франківськ)

Полянський І.Ю. (Чернівці)

Потапчук А.М. (Ужгород)

Сипливий В.О. (Харків)

Сушков С.А. (Вітебськ, Республіка Білорусь)

Тамм Т.І. (Харків)

Франковічова М. (Кошице, Словацька

Республіка)

Черкасов В.Г. (Київ)

Чуклін С.М. (Львів)

Шаповал С.Д. (Запоріжжя)

Шевчик О. (Інсбрук, Австрія)

Ярешко В.Г. (Запоріжжя)

*Рекомендовано до друку Вченою радою Ужгородського національного університету  
21 червня 2018 року, протокол № 6*

*Рекомендовано до друку редакційно-видавничою радою ДВНЗ «Ужгородський національний  
університет», протокол № 5 від 20 червня 2018 р.*

© Ужгородський національний університет, 2018

*ISSN 2415-8127*

MINISTRY OF EDUCATION AND SCIENCE OF UKRAINE  
STATE HIGHER EDUCATIONAL ESTABLISHMENT  
«UZHHOROD NATIONAL UNIVERSITY»

**SCIENTIFIC BULLETIN  
OF UZHHOROD UNIVERSITY  
SERIES MEDICINE**

ISSUE 1 (57)

Uzhhorod – 2018

**УДК 617-083.98**  
**Н 34**

Digest of scientific works «Scientific bulletin of Uzhhorod University»,  
Series «Medicine» is a professional edition in medical sciences, in which materials of candidate's  
and doctoral dissertations can be printed

(Bulletin of Higher Attestation Commission of Ukraine, 1999, №4, p. 55; re-registered –  
Resolution of Presidia of Higher Attestation Commission of Ukraine №05/2 from 27.05.2009;  
addition to the order of Department of Education and Science of Ukraine № 1279, from 6.11.2014)

Certificate about state registration of printed mass media №7972,  
series KB from 9.10.2003, given out by the State committee of television and broadcast of Ukraine

In 2016, the International Center for periodicals (ISSN International Centre, Paris)  
included professional digest of scientific works «Scientific Bulletin of the Uzhhorod University»,  
series «Medicine» to an International Register of periodic media  
and gave it a numeric code of international identification: **ISSN 2415-8127** (Print)

Founder and publisher – State higher educational establishment «Uzhhorod National University»

Printed two times a year

Digest of scientific works is given out from 1993 year

### **Editorial board**

**The head of Editorial board:** Filip S.S.  
**Deputy of the head of Editorial board:** Rumiantsev K.E.  
**Secretary of Editorial board:** Kochmar M. Yu.  
**Members of Editorial board:** Arkhii E.Y., Boldizhar O.O., Boldizhar P.O., Chobei S.M.,  
Devinyak O.T., Fabri Z.Yo., Feketa V.P., Hanych T.M., Harapko T.V., Holovatskyi A.S.,  
Horlenko O.M., Korsak V.V., Kostenko E.Y., Koval H.M., Maliar V.A., Rishko M.V., Rohach  
I.M., Rusyn A.V., Sheremet P.F., Shymon V.M., Sirchak E.S., Slabkyy H.O., Smolanka V.I.,  
Torokhtin O.M.  
**Managing editor:** Rusyn V.I.

### **Editorial advice:**

Babchak M. (Prešov, Slovak Republic)	Oliinyk I.Yu. (Chernivtsi)
Berezhnytskyi Ja.S. (Dnipro)	Pereiaslov A.A. (Lviv)
Cherkasov V.H. (Kyiv)	Polianskyi I.Yu. (Chernivtsi)
Chuklin S.M. (Lviv)	Potapchuk A.M. (Uzhhorod)
Dronov O.I. (Kyiv)	Pyptiuk O.V. (Ivano-Frankivsk)
Dziubanovskyi I.Ya. (Ternopil)	Shapoval S.D. (Zaporizhia)
Frankovicova M. (Košice, Slovak Republic)	Shevchyk O. (Innsbruck, Austria)
Gudz I.M. (Ivano-Frankivsk)	Sushkov S.A. (Vitebsk, Republic of Belarus)
Harapko T.V. (Uzhhorod)	Syplyvyi V.O. (Kharkiv)
Herashchenko S.B. (Ivano-Frankivsk)	Tamm T.I. (Kharkiv)
Kestner W. (Vienna, Austria)	Venher I.K. (Ternopil)
Kobza I.I. (Lviv)	Volkov K.S. (Ternopil)
Kondratenko P.H. (Kramatorsk)	Vorobei O.V. (Minsk, Republic of Belarus)
Kopchak V.M. (Kyiv)	Yareshko V.H. (Zaporizhzhia)
Kryvko Yu.Ya. (Lviv)	Zaporozhchenko B.S. (Odesa)
Matviichuk B.O. (Lviv)	Zymenkovskyi A.B. (Lviv)

***Recommended for publication by the Uzhhorod National University Scientific Board  
on 21 of June 2018, protocol № 6***

***Recommended for publication by the Uzhhorod National University Editorial and Publishing Board  
on 20 of June 2018, protocol № 5***

© Uzhhorod National University, 2018

# ЗМІСТ

## ХІРУРГІЯ

В.П. Андрущенко, Д.В. Андрущенко, В.В. Куновський, В.А. Магльований ГОСТРИЙ ПАНКРЕАТИТ: НЕІНТЕРВЕНЦІЙНІ ЛІКУВАЛЬНІ КОМПОНЕНТИ КОРЕКЦІЇ МЕХАНІЗМІВ РОЗВИТКУ ЗАХВОРЮВАННЯ ТА ЙОГО УСКЛАДНЕНЬ.....	5
В.М. Антонюк-Кисіль, І.Я. Дзюбановський, В.М. Єнікєєва, С.І. Лічнер, В.М. Липний, М.В. Семенюк ПЛАНОВЕ ХІРУРГІЧНЕ ЛІКУВАННЯ ВАГІТНИХ ІЗ ПЕРВИННИМ СИМПТОМАТИЧНИМ ХРОНІЧНИМ ВАРИКОЗНИМ РОЗШИРЕННЯМ ВЕН ПАХВИННОГО КАНАЛУ З КОРОТКОТЕРМІНОВИМ ПЕРЕБУВАННЯМ В АКУШЕРСЬКОМУ СТАЦІОНАРІ .....	10
М.О. Артеменко, О.Ю. Усенко РЕЦИДИВИ ВАРИКОЗНОЇ ХВОРОБИ ПІСЛЯ ЗАСТОСУВАННЯ ЕНДОВАЗАЛЬНИХ ТЕРМІЧНИХ МЕТОДИК.....	22
С.М. Василюк, А.Г. Шевчук, В.В. Іванина, В.І. Гудивок, А.І. Гуцуляк, В.С. Осадець ХІРУРГІЧНЕ ЛІКУВАННЯ ГОСТРОГО БІЛІАРНОГО ПАНКРЕАТИТУ .....	26
М.М. Велигоцький, О.В. Горбуліч, Г.М. Урсол, І.В. Тесленко, О.С. Трушин, В.В. Комарчук МОЖЛИВОСТІ ВДОСКОНАЛЕННЯ МЕТОДІВ ВИСОКОЇ ЕЗОФАГОГАСТРОПЛАСТИКИ ПРИ ЛІКУВАННІ РАКУ СТРАВОХОДУ .....	31
І.К. Венгер, С.Я. Костів, А.Р. Вайда, Н.І. Герасимюк, І.З. Гуменний ХІРУРГІЧНЕ ЛІКУВАННЯ ОКЛЮЗІЙНО-СТЕНОТИЧНОГО УРАЖЕННЯ ЕКСТРАКРАНІАЛЬНИХ АРТЕРІЙ ТА АОРТО-КЛУБОВО-СТЕГНОВОГО СЕГМЕНТА В УМОВАХ ХРОНІЧНОЇ КРИТИЧНОЇ ІШЕМІЇ.....	35
В.А. Вовк, Ю.В. Авдосєєв ЕФЕКТИВНІСТЬ ТА УСКЛАДНЕННЯ ЗАСТОСУВАННЯ ЧЕРЕЗШКІРНИХ ВТРУЧАНЬ ПРИ НЕПРОХІДНОСТІ ЖОВЧОВИВІДНИХ ШЛЯХІВ .....	39
М.Г. Гончар, О.В. Пиптюк, Я.М. Кучірка ДО ПИТАННЯ ПРО СИНДРОМ МІРІЗІ.....	43
І.Я. Дзюбановський, В.В. Бенедикт, А.М. Продан ОПТИМІЗАЦІЯ ДІАГНОСТИЧНО-ЛІКУВАЛЬНОЇ ПРОГРАМИ НА ЕТАПАХ ХІРУРГІЧНОГО ЛІКУВАННЯ ХВОРИХ НА ГОСТРУ НЕПРОХІДНІСТЬ ТОНКОЇ КИШКИ.....	48
О.І. Дронов, І.О. Ковальська, А.І. Горлач, К.О. Задорожня КЛЮЧОВІ АСПЕКТИ СУЧАСНИХ ХІРУРГІЧНИХ ПІДХОДІВ У ЛІКУВАННІ ГОСТРОГО НЕКРОТИЧНОГО ПАНКРЕАТИТУ .....	54
Л.М. Душик, Н.В. Черкова, А.О. Душик СПЛЕНЕКТОМІЯ У ПАЦІЄНТІВ ІЗ ГЕМАТОЛОГІЧНОЮ ПАТОЛОГІЄЮ .....	58
В.С. Заремба, Н.Р. Федчишин, І.М. Павловський, Н.І. Чорняк КЛІНІЧНИЙ ВИПАДОК МІГРАЦІЇ ПОЛІПРОПЛЕНОВОЇ СІТКИ З ЧЕРЕВНОЇ ПОРОЖНИНИ В ПІДШКІРНУ ЖИРОВУ КЛІТКОВИНУ З УТВОРЕННЯМ СКЛАДНОЇ ЗОВНІШНЬОЇ НОРИЦІ ТА ЧАСТИМИ НАГНОСННЯМИ.....	61
О.Є. Каніковський, І.В. Павлик, І.В. Олійник, О.Л. Маховський АЛГОРИТМ ЛІКУВАННЯ ПСЕВДОКІСТ ПІДШЛУНКОВОЇ ЗАЛОЗИ У ХВОРИХ НА ХРОНІЧНИЙ ПАНКРЕАТИТ .....	64
П.Г. Кондратенко, М.В. Конькова, А.П. Кондратенко ФАКТОРИ РИЗИКУ РОЗВИТКУ УСКЛАДНЕНЬ ТА ЛЕТАЛЬНОГО ВИПАДКУ У ХВОРИХ ІЗ ГОСТРИМ НЕБІЛІАРНИМ НЕКРОТИЧНИМ ПАНКРЕАТИТОМ .....	70
В.М. Копчак, К.В. Копчак, Л.О. Перерва, О.В. Дувалко, В.В. Ханенко, Н.Г. Давиденко РОЗШИРЕНІ РЕЗЕКЦІЇ В ЛІКУВАННІ ХВОРИХ ІЗ МІСЦЕВОРОЗПОВСЮДЖЕНИМИ ПУХЛИНАМИ ПІДШЛУНКОВОЇ ЗАЛОЗИ ТА ФАКТОРИ РИЗИКУ ВИНИКНЕННЯ ПІСЛЯОПЕРАЦІЙНИХ УСКЛАДНЕНЬ .....	75

Б.О. Матвійчук, Н.Р. Федчишин РЕЗУЛЬТАТИ ЛІКУВАННЯ ТЕРМОІНДУКОВАНОГО ТРОМБОЗУ ПІСЛЯ ЕНДОВАЗАЛЬНОЇ ЛАЗЕРНОЇ АБЛЯЦІЇ ВАРИКОЗНИХ ВЕН.....	83
В.І. Русин, В.В. Корсак, Я.М. Попович, С.О. Бойко ПРОФІЛАКТИКА ТРОМБОЕМБОЛІЇ ЛЕГЕНЕВОЇ АРТЕРІЇ ПРИ ТРОМБОЗАХ НИЖНЬОЇ ПОРОЖНИСТОЇ ВЕНИ.....	86

### **ВНУТРІШНІ ХВОРОБИ**

Є.С. Сірчак, О.О. Болдіжар, М.П. Стан, Л.Т. Сіксай ОСОБЛИВОСТІ ЛІКУВАННЯ ГАСТРОЕЗОФАГЕАЛЬНОЇ РЕФЛЮКСНОЇ ХВОРОБИ У ХВОРИХ НА ЦУКРОВИЙ ДІАБЕТ II ТИПУ.....	92
Є.С. Сірчак, С.В. Пацкун ПОШИРЕНІСТЬ ФАКТОРІВ РИЗИКУ ВИНИКНЕННЯ ХЕЛІКОБАКТЕР ПІЛОРІ У ХВОРИХ ІЗ ЦУКРОВИМ ДІАБЕТОМ II ТИПУ .....	98

# CONTENTS

## SURGERY

Andriushchenko V.P., Andriushchenko D.V., Kunovskiy V.V., Mahlovanyi V.A. ACUTE PANCREATITIS: NON-INTERVENTIONAL THERAPEUTIC COMPONENTS OF DISEASE DEVELOPMENT MECHANISMS AND ITS COMPLICATIONS CORRECTION.....	5
Antonyuk-Kysil V.M., Dziubanovskiy I.Ya., Yenikeeva V.M., Lichner S.I., Lypnyi V.M., Semeniuk M.V ELECTIVE SURGICAL TREATMENT OF PREGNANT WOMEN WITH PRIMARY SYMPTOMATIC CHRONIC VARICOSE VEINS OF THE INGUINAL CANAL WITH SHORT-TERM STAY IN THE OBSTETRIC DEPARTMENT .....	10
Artemenko M.O., Usenko O.Yu. THE PROBLEM OF RECURRENCE OF VARICOSE DISEASE IN THE PERSPECTIVE OF THE USE OF ENDOVASCULAR THERMAL TECHNIQUES: AN ANALYSIS OF OWN EXPERIENCE.....	22
Vasyliuk S.M., Shevchuk A.H., Ivanyna V.V., Hudyvok V.I., Hutsuliak A.I., Osadets V.S. SURGICAL TREATMENT OF ACUTE BILIARY PANCREATITIS .....	26
Veligotsky M.M., Gorbulich O.V., Ursol G.M., Teslenko I.V., Komarchuk V.V. POSSIBILITIES OF IMPROVING OF THE HIGH ESOPHAGOGASTROPLASTY METH- ODS IN THE TREATMENT OF ESOPHAGEAL CANCER.....	31
Venher I.K., Kostiv S.Ya, Vaida A.R., Herasimuk N.I., Humennyi I.Z. SURGICAL TREATMENT OF OCCLUSIVE AND STENOTIC LESIONS OF EXTRA- CRANIAL ARTERIES AND AORTO-ILIO-FEMORAL SEGMENTS AT CHRONIC CRITICAL ISCHEMIA .....	35
V.A. Vovk <sup>1</sup> , Y.V. Avdosev EFFECTIVENESS AND COMPLICATIONS OF PERCUTANEOUS INTERVENTIONS WITH BILIARY TRACT OBSTRUCTION.....	39
Honchar M.H., Pyptiuk O.V., Kuchirka Ya.M. THE QUESTION OF MIRIZZI'S SYNDROME .....	43
Dzubanovsky I.Ya., Bedykt V.V., Prodan A.M. OPTIMIZATION OF THE DIAGNOSTIC AND TREATMENT PROGRAM AT THE STAGES OF SURGICAL TREATMENT OF PATIENTS WITH ACUTE OBSTRUCTION OF THE SMALL INTESTINE .....	48
Dronov O.I., Kovalska I.O., Horlach A.I., Zadorozhnyia K.O. KEY ASPECTS OF MODERN SURGICAL APPROACHES IN THE TREATMENT OF ACUTE NECROTIC PANCREATITIS .....	54
Dushik L.M., Cherkova N.V., Dushik A.O. SPLENECTOMY IN PATIENTS WITH HAEMATOLOGICAL PATHOLOGY .....	58
Zaremba V.S., Fedchyshyn N.R., Pavlovskiy I.M., Chornjak N.I. CLINICAL CASE OF MIGRATING A POLYPROPYLENE MESH FROM THE ABDOMINAL CAVITY TO SUBCUTANEOUS FATTY TISSUE WITH THE FORMATION OF A COMPLEX EXTERNAL FISTULA AND FREQUENT SUPPURA- TION .....	61
Kanikovskiy O.E., Pavlyk I.V., Oliinyk I.V., Mahovskiy O.L. ALGORITHM OF PANCREATIC CYSTS TREATMENT IN PATIENTS WITH CHRONIC PANCREATITIS.....	64
Kondratenko P.G., Konkova M.V., Kondratenko A.P. RISK FACTORS OF DEVELOPMENT COMPLICATIONS AND DEATH IN PATIENTS WITH ACUTE NON-BILIARY NECROTIZING PANCREATITIS .....	70
Kopchak V.M., Kopchak K.V., Pererva L.A., Duvalko A.V., Khanenko V.V., Davydenko N.H. EXTENDED SURGERY IN TREATMENT OF PATIENTS WITH LOCALLY ADVANCED PANCREATIC CANCER AND PREDICTOR OF POSTOPERATIVE COMPLICATIONS .....	75

Matviychuk B.O., Fedchyshyn N.R. EVALUATION OF RISK OF VENOUS THROMBOSES AFTER ENDOVENOUS LASER THERAPY IN PATIENTS WITH VARICOSE DISEASE .....	83
Rusyn V.I., Korsak V.V., Popovich Ya.M., Boiko S.O. PROPHYLAXIS OF PULMONARY EMBOLISM WITH TROMBOSIS OF THE INFERIOR VENA CAVA.....	86

#### INTERNAL MEDICINE

Sirchak Ye.S., Boldizhar O.O., Stan M.P., Siksay L.T. FEATURES OF TREATMENT OF GASTROESOPHAGEAL REFLUX DISEASE IN PATIENTS WITH DIABETES MELLITUS TYPE II .....	92
Sirchak E.S., Patskun S.V. PREVALENCE OF HELICOBACTER PYLORIRISK FACTORS IN PATIENTS WITH DIABETES MELLITUS 2 TYPE .....	98



# ХІРУРГІЯ

© В.П. Андрищенко, Д.В. Андрищенко, В.В. Куновський, В.А. Магльований, 2018

УДК 616.37- 002- 036.11- 06-08

## Гострий панкреатит: неінтервенційні лікувальні компоненти корекції механізмів розвитку захворювання та його ускладнень

В.П. Андрищенко, Д.В. Андрищенко, В.В. Куновський, В.А. Магльований  
[avr.victor@gmail.com](mailto:avr.victor@gmail.com)

*Львівський національний медичний університет імені Данила Галицького, кафедра загальної хірургії, Львів*

### Реферат

**Вступ.** Поряд з реалізацією адекватної хірургічної тактики методики неінтервенційного лікування, які спрямовані на корекцію механізмів розвитку та прогресування гострого ускладненого панкреатиту, набувають зростаючого значення.

**Мета дослідження.** Опрацювати комплекс методів неінтервенційного лікування хворих, спрямованих на корекцію механізмів розвитку захворювання та його ускладнень.

**Матеріали та методи.** Комплексному обстеженню піддано 460 хворих на гострий ускладнений панкреатит. При виконанні кожного фрагменту дослідження формувались по дві вибіркові групи пацієнтів – основна, стосовно яких реалізовувався комплекс опрацьованих неінтервенційних методик, і порівняльна – з традиційними лікувальними підходами. Використано клінічні, лабораторні, біохімічні, радіологічні (рентгенологічні, ультрасонографічні, комп'ютерно-томографічні), інтралюмінальні (езофагогастроуденоскопічні), а також спеціальні методики (бактеріологічні, патоморфологічні) досліджень. Отримані результати опрацьовано методами варіаційної статистики з використанням критеріїв Ст'юдента, Фішера та  $\chi^2$ .

**Результати досліджень та їх обговорення.** Реалізація опрацьованих оригінальних методик, зокрема мультимодальної анальгезії, антисекреторної терапії, нівелювання набряково-ексудативних уражень паранепанкреатичної заочеревинної клітковини, корекції метаболічних розладів, а також вдосконаленого способу раннього ентерального харчування сприяла підвищенню ефективності лікування у порівнянні з традиційною медикаментозною терапією.

**Висновки.** З огляду на позитивний результат і загальнодоступність запропонованих методик, доцільним є впровадження їх у роботу хірургічних установ практичної охорони здоров'я.

**Ключові слова:** гострий ускладнений панкреатит, неінтервенційні лікувальні методики

### Acute pancreatitis: non-interventional therapeutic components of disease development mechanisms and its complications correction

Andriushchenko V.P., Andriushchenko D.V., Kunovskyi V.V., Mahlovanyi V.A.  
*Danylo Halytsky Lviv National Medical University, Lviv*

### Abstract

To work out complex methods of non-interventional treatment of patients, aimed at correcting the mechanisms of disease development and its complications.

**Materials and methods.** 460 patients with acute complicated pancreatitis were subjected to a comprehensive examination. When performing each fragment of the study, two random groups of patients were formed – the main one, for which the complex of non-interventional techniques worked out and comparative – with traditional therapeutic approaches. Clinical, laboratory, biochemical, radiological (X-ray, ultrasonographic, computer-tomographic), intraluminal (esophagogastroduodenoscopy), as well as special methods (bacteriological, pathomorphological) of research were used. The obtained results are processed by methods of variation statistics using the criteria of Student, Fisher and  $\chi^2$ .

**Results.** The implementation of the elaborated original methods, in particular multimodal analgesia, antisecretory therapy, leveling of edema and exudative lesions of parapancreatic retroperitoneal fiber, correction of metabolic disorders, and improved method of early enteral nutrition, have contributed to the improvement of treatment efficacy compared with traditional medication therapy.

**Conclusion.** Given the positive result and accessibility of the proposed methods, it is advisable to introduce them into the work of surgical institutions of practical health care.

**Key words:** acute complicated pancreatitis, non-interventional therapies

**Вступ.** Гострий панкреатит (ГП) – одне з найбільш складних, прогностично малосприятливих та нерідко життєвонебезпечних гострих захворювань органів черевної порожнини [1,2,3,4].

У матеріалах Американської і Всесвітньої Асоціації панкреатологів (Маямі, США, 31 жовтня, 2013) констатується, що ГП є основним видом гастроентерологічної патології з інцидентністю 13–45 випадків на 10 000 населення, летальність при тяж-

кому клінічному перебігу захворювання складає 30 %, а матеріальні витрати на лікування обчислюються у 2,5 мільярда доларів щорічно (Working Group JAP/APA Acute Pancreatitis Guidelines, 2013) [5].

Тому, поряд з реалізацією адекватної хірургічної тактики, опрацювання методик неінтервенційного компоненту лікувальної програми, спрямованої на корекцію або повне нівелювання причин розвитку та прогресування як самого захворювання, так і його ускладнень, набуває зростаючого значення.

**Мета дослідження.** Опрацювати комплекс методик неінтервенційного лікування хворих на ГП, спрямованих на корекцію механізмів розвитку захворювання та його ускладнень.

**Матеріали та методи.** Для реалізації сформульованої мети піддано комплексному обстеженню 460 хворих на гострий ускладнений панкреатит (ГУП) у відповідності до сформульованої термінологічної дефініції щодо даного виду патології [6]. Всі пацієнти проходили стаціонарне лікування у міському спеціалізованому панкреатологічному центрі на базі кафедри загальної хірургії Львівського національного медичного університету імені Данила Галицького. При виконанні кожного фрагменту дослідження формувались по дві вибіркової групи пацієнтів – основна, стосовно якої реалізовувався комплекс опрацьованих неінтервенційних методик, і порівняльна – з традиційними лікувальними підходами. Хворі досліджуваних груп були співставимими за гендерними та віковими характеристиками, а також за тяжкістю клінічного перебігу захворювання. Використано клінічні, лабораторні, біохімічні, додаткові, зокрема радіологічні (рентгенологічні, ультрасонографічні, комп'ютерно-томографічні), інтраюмінарні (езофагогастроудоденоскопічні), а також спеціальні (бактеріологічні, патоморфологічні) методики досліджень. Отримані результати опрацьовано методами варіаційної статистики з використанням критеріїв Ст'юдента, Фішера та  $\chi^2$ .

**Результати досліджень та їх обговорення.** Оскільки неінтервенційне лікування при ГУП є достатньо різновекторним, здійснено вивчення та вдосконалення низки існуючих, а також розпрацьовано нові оригінальні методики з оцінкою їх ефективності у корекції механізмів розвитку захворювання та виникнення ускладнень.

У зв'язку з тим, що клінічний перебіг ГУП супроводжується достатньо інтенсивним та сталим больовим синдромом (БС), який, окрім негативно впливу на суб'єктивний стан пацієнта, є істотним фактором прогресування патологічного процесу внаслідок активізації симпатико-адреналової системи та прогресуючої вазоконстрикції, опрацьовано методики нівелювання БС без застосування препаратів групи опіатів. Ефективність анальгезивного ефекту оцінювалась непрямым виміром за допомогою візуально-аналогової шкали (ВАШ).

Як біохімічний критерій використовувався показник рівня стресового гормону кортизолу у крові, який визначався електрохемілюмінесцентним методом на приладі «Cobas» (Швейцарія) в сертифікованій лабораторії «Медіс». У даний сегмент дослідження включено вибірку сукупність хворих на ГУП у кількості 62 осіб. Пацієнтів розділено на дві співставимі групи, до основної з яких віднесено 39 осіб, купування БС у яких проводилося за принципом мультимодальної анальгезії з використанням анальгетика центральної дії – нефопаму в поєднанні з препаратом групи НПЗП – диклофенаком «Спосіб до- та післяопераційного знеболення у хворих з гострим панкреатитом» [7]. Друга група, порівняльна, об'єднувала 23 хворих, знеболення у яких здійснювалося з використанням традиційних анальгетиків і спазмолітиків. Застосування запропонованої методики дозволило досягти позитивного знеболювального ефекту за показниками ВАШ-шкали та рівнем кортизолу впродовж першої доби у 32 пацієнтів основної групи (84%), в той час, як подібний ефект з групи порівняння виявлявся лише у 14 хворих (61%);  $p < 0,05$ . Розпрацьовано також «Спосіб фармакотерапії больового синдрому при гострому панкреатиті» [8], згідно з якими застосовувалися НПЗП із сучасним спазмолітиком комбінованої дії в пероральній формі – флюороглуцинолом + симетиконом. Оцінка ефективності даного методу купування БС, яку здійснено у вибірковій групі пацієнтів у кількості 48 осіб, засвідчила зменшення інтенсивності болю за ВАШ-шкалою від  $19 \pm 1,2$  до  $6 \pm 1,2$  бала ( $p < 0,05$ ) впродовж трьох діб, в той же час як при традиційному знеболенні істотної динаміки купування БС не спостерігалось – від  $18 \pm 1,4$  до  $12 \pm 1,2$  ( $p > 0,05$ ). Дана методика, окрім цього, у повній мірі відповідала сучасному принципу «Fast-track» хірургії, оскільки мінімізувала інвазійність процедури.

Одним із вагомих патогенетичних чинників розвитку та прогресування ГУП є активізація зовнішньо-секреторної функції підшлункової залози з гіперферментемією. Тому опрацьовано оригінальні способи пригнічення секреції як самої підшлункової залози, так і шлунка. Теоретичні передумови для цього ґрунтувались на врахуванні особливостей нейро-гуморальної регуляції секреції даних органів. Так, при суттєвому зниженні кислотності шлункового соку відбувається зменшення рівня гормону гастрину, що виділяється G-клітинами антрального відділу шлунка і який, в свою чергу, є стимулятором синтезу інтестинальних гормонів початкових відділів тонкої кишки і, перш за все, холецистокинін-панкреозиміну, що регулює функціональну активність зовнішньо-секреторної діяльності підшлункової залози з гіперсекрецією її ферментів. Тобто застосування лікарських засобів – інгібіторів протонної помпи (ІПП), окрім зниження кислотності шлункового соку, мало б опосередковано сприяти пролонгованому пригнічен-

ню секреторної функції залози, забезпечуючи її функціональний спокій.

З огляду на це, опрацьовано методики антисекреторної терапії у вибіркового контингенті хворих в кількості 73 осіб, яких поділено на дві групи. Основну, в кількості 46 пацієнтів, склали госпіталізовані, антисекреторна терапія яким виконувалася згідно з опрацьованим «Способом лікування гострого панкреатиту із застосуванням інгібіторів протонної помпи» [9] на основі використання інгібітора протонної помпи (ППІ) пантопразолу, або з наступним, згідно оригінального «Способу ступінчастої терапії із застосуванням інгібіторів протонної помпи при лікуванні гострого панкреатиту» [10] переходом на пероральний прийом таблетованої форми препарату. Порівняльна група складала 27 осіб, у котрих з метою пригнічення секреторної функції підшлункової залози застосовувались синтетичні аналоги гормону соматостатину – октреотиди.

При аналізі динаміки рівня амілази в сечі як показника ефективності інгібіції гіперферментної активності на першу, третю і п'яту доби встановлено, що, хоча на момент госпіталізації значення амілазури були майже однаковими в обох групах обстежених (відповідно  $880,4 \pm 20,2$  од. і  $910,4 \pm 18,4$  од.;  $p > 0,05$ ), однак при використанні ППІ спостерігалася статистично значиме зменшення показника ферменту вже на третій день ( $p < 0,05$ ) з остаточною його нормалізацією на п'яту добу ( $p < 0,05$ ).

Дослідження ефективності впливу опрацьованої схеми антисекреторної терапії на органічні ураження верхніх відділів ШКТ, що нерідко виникають при ГУП, здійснено у 62 пацієнтів, яким на діагностичному етапі проводилася езофагогастроуденоскопія (ЕГДС) з виявленням запально-дегенеративних та ерозивно-виразкових уражень стравоходу, шлунка та дванадцятипалої кишки. При цьому, у 46 пацієнтів (76%) було констатовано наявність еритематозної та геморагічно-ерозивної гастродуоденопатії, а також гострих ерозій та виразок шлунка і дванадцятипалої кишки.

У 47 хворих з позитивним перебігом захворювання внаслідок лікування на 7–10 добу виконана повторна ЕГДС. При цьому констатовано позитивну динаміку з боку органічних змін верхніх відділів ШКТ у всіх обстежених. Так, зокрема, із 9 пацієнтів з гострими виразками шлунка і дванадцятипалої кишки у 6 спостерігалася тенденція до їх загоєння зі зменшенням розмірів дефекту слизової, а у трьох пацієнтів відбувалося формування ніжного рубця. В інших дослідженнях при повторній ЕГДС ерозивні зміни слизової не візуалізувалися.

Тобто кислотознижувальний ефект ППІ, окрім впливу на інгібіцію ферментів залози, сприяв відновленню структури стінки верхніх відділів ШКТ з нівелюванням ерозивно-виразкових змін в шлун-

ку і дванадцятипалій кишці, внаслідок чого запропоновані схеми терапії дозволяли з використанням одного лікарського засобу досягати подвійного лікувального ефекту.

Оскільки набряково-ексудативні ураження тканин підшлункової залози та заочеревинної клітковини, що виникають в розвитку ГУП, є субстратом ймовірного інфікування, вивчено можливості їх медикаментозної елімінації у 64 пацієнтів, яких було поділено на дві групи. Основну склали 38 осіб, комплекс лікування у яких доповнювався призначенням діосмін-гесперидинвісних препаратів групи флавоноїдів, згідно з опрацьованим «Способом лікування гострого набряково-інтерстиціального панкреатиту» [11]. До групи порівняння віднесено 26 хворих, котрим проводилася загальноприйнята медикаментозна терапія.

При аналізі динаміки набряково-ексудативних змін клітковини парапанкреатичного і параколярного заочеревинних просторів за даними ультрасонографії при вимірі їх у двох площинах (верхньо-нижній і передньо-задній) встановлено, що в основній групі хворих, на відміну від групи порівняння, на третю добу лікування відбувалося статистично значиме зменшення як верхньо-нижніх, так і передньо-задніх величин парапанкреатичних та параколярних набряків з достовірною тенденцією до подальшої нормалізації в наступні дні. Окрім цього, у більшості пацієнтів основної групи (32; 84%) констатовано збереження асептичності запалення як підшлункової залози, так і заочеревинної клітковини з кінцевим позитивним результатом консервативної терапії. Тільки у 6 хворих (16%) виник інфікований панкреонекроз та гнійно-некротичний парапанкреатит/параколіт ( $\chi^2 = 4,289$ ;  $p = 0,038$ ). В групі порівняння асептичність запального процесу зберігалась лише в 15 клінічних спостереженнях (58%), а приєднання інфекційного чинника було констатовано у 11 осіб (42%) –  $\chi^2 = 0,6923$ ;  $p = 0,4$ , тобто не мало статистично значимої різниці.

Використання антибактерійних засобів і, зокрема, антибіотиків складає важливий, однак суперечливий сегмент лікувальної програми при ГУП. У зв'язку з цим, опрацьовано принцип застосування антибактерійних засобів у режимі превентивної антибіотикотерапії при наявності панкреонекрозу з метою попередження вірогідного приєднання інфекційного чинника до первинно асептичного запалення підшлункової залози. Аналіз чутливості культивованої аеробної мікрофлори до сучасних антибіотиків на підставі власних бактеріологічних досліджень (БД) показав [2], що вона проявляла високу антибіотикочутливість до карбапенемів (87%), цефалоспоринів III–IV покоління (68%) та фторхінолонів II–III покоління (62%), а анаеробні неклостридіальні бактерії – до карбапенемів, захищених пеніцилінів, цефалоспоринів III–IV покоління та кліндаміцину (від 91% до 97%). Тому превентивна антибіотикотерапія реалізовувалась у

вигляді як моно-, з використанням карбапенемів або захищених пеніцилінів, так і комбінованої терапії із застосуванням цефалоспоринів/фторхинолонів та метронідазолу. Аналіз результатів використання антибіотиків в зазначеному режимі засвідчив, що трансформація первинно асептичного панкреонекрозу у гнійно-некротичний панкреатит/парапанкреатит, внаслідок розвитку панкреатичної інфекції, відбувалася в 147 спостереженнях (32%), а саме: при комбінованому призначенні препаратів – у 62 (14%) і при моноантибіотикотерапії – у 85 (18%) клінічних випадках. За даними бактеріологічних досліджень матеріалу, приєднання інфекційного чинника визначалося в 29 % досліджень, причому при комбінованій та монотерапії відповідно у 12 % і 17 % спостережень. Результати повторних БД засвідчили, що превентивна антибіотикотерапія призводила до виникнення явища полірезистентності панкреатичної інфекції до антибіотиків, що використовувалися на доопераційному етапі. Так, полірезистентність аеробних бактерій до двох препаратів виявлялась у 46 %, до трьох-чотирьох – у 24 %, до п'яти-шести – у 19 % спостережень. Полірезистентність анаеробних мікроорганізмів до двох препаратів встановлено в 43 %, до трьох-чотирьох – в 27 %, до п'яти-шести – в 18 % і семи та більше – в 12 % клінічних випадках. Тому антибіотикотерапія у післяопераційному періоді передбачала заміну препаратів та схем їх призначення на підставі визначення чутливості бактерій до конкретних лікарських засобів, тобто в режимі етіотропної терапії.

Раннє ентеральне харчування (РЕХ) являє собою вагомий фактор лікувальної програми при ГУП. У зв'язку з цим, удосконалено методику його проведення та оцінено ефективність у 82 осіб з помірно тяжким – у 28 (34%) і тяжким – у 54 обстежених (66%) клінічним перебігом ГУП. Хворих було поділено на дві групи – основну і порівняльну. До основної віднесено 58 пацієнтів, у комплексі лікування котрих реалізовувалось РЕХ. Друга, порівняльна, об'єднувала 24 осіб, лікувальна програма у яких не передбачала проведення РЕХ. Харчування проводилося відповідно до рекомендацій Європейської асоціації з парентерального й ентерального харчування (ESPEN, 2009) і реалізовувалось згідно з опрацьованим складом та послідовністю використання компонентів, що передбачало інтралюмінарну крапельну інфузію 0,9 % розчину NaCl та гіпертонічного розчину, введення нутритивних сумішей зі збалансованим калоражем при перших ознаках відновлення перистальтики, а також пробіотика *Saccharomyces boulardii* (I-745). З метою підвищення ефективності РЕХ застосовувався також «Спосіб корекції метаболічних порушень в післяопераційному періоді у пацієнтів з гнійно-запальними ураженнями органів панкреато-біліарної зони» [12] на основі застосування медикаментозного препарату коректора метаболізму – цитрулін малату.

Аналіз динаміки клінічних проявів порушення моторно-евакуаторних функцій кишечника показав, що у пацієнтів основної групи диспептичні порушення повністю зникли на третю добу, проходило здуття живота і з'являлася перистальтика. Натомість, у групі порівняння в той самий час зазначені явища повністю не нівелювалися. При РЕХ показник вмісту білка в плазмі крові в основній групі істотно зростав на сьому добу ( $p < 0,05$ ), а у осіб порівняльної групи достовірного збільшення білка в цей термін не відбувалося.

Порівняльний аналіз патоморфологічних порушень слизової оболонки початкового відділу тонкої кишки за даними патогістологічних досліджень препаратів-біоптатів при виконанні динамічної ЕГДС у 28 пацієнтів, з них у 17 осіб при проведенні РЕХ і в 11 пацієнтів без нутритивної підтримки, надав підстави дійти висновку, що після РЕХ за запропонованою схемою число пацієнтів з наявними проявами мікроструктурних змін стінки як за окремими ознаками, так і в цілому, істотно скорочувалося. Так, в основній групі достовірно зменшувалася частота некротизованих ворсинок слизової з 16 (94%) до 5 (29%) ( $\chi^2 = 12,454$ ;  $p = 0,004$ ). У той час, як у групі порівняння подібна динаміка не виявлялася – з 9 (82%) до 7 (64%) випадків, ( $\chi^2 = 0,229$ ;  $p > 0,05$ ). Якщо при реалізації РЕХ кількість спостережень з відшаруванням базальної/апикальної мембрани зменшувалась з 15 (88%) до 6 (35%), ( $\chi^2 = 7,971$ ;  $p = 0,004$ ), то в групі порівняння подібна закономірність не проявлялася – відповідно в 10 (91%) і 7 (64%) випадках ( $\chi^2 = 1,035$ ;  $p > 0,05$ ). Це саме стосувалося і динаміки нівелювання ерозивних змін слизової оболонки – відповідно 13 (76%) проти 5 (29%) –  $\chi^2 = 5,785$ ;  $p = 0,01$  і 7 (64%) проти 6 (55%) –  $\chi^2 = 0,188$ ;  $p > 0,05$ .

Аналіз даних субопераційної оцінки змін осередку гнійно-некротичного запалення підшлункової залози та тканин заочеревинного простору при виконанні етапних санацій шляхом релапаротомії (РЛТ) показав, що при проведенні РЕХ відбувалося більш раннє «очищення» гнійно-некротичних ділянок від девіталізованих тканин, запального ексудату і гною з проявами репаративних процесів у вигляді формування грануляційної тканини. Натомість у порівняльній групі при повторних РЛТ в ті ж самі терміни оптимального очищення осередка запалення не спостерігалось.

Незважаючи на те, що хірургічний епізод являє собою основний і, як правило, визначальний компонент лікувального підходу при ГУП, однак, і медикаментозна терапія відіграє важливу роль у досягненні позитивних результатів [4,6]. Тому кардинальна доктрина неінтервенційної терапії при ГУП полягає у застосуванні лікарських засобів, спрямованих на розрив патогенетичного ланцюга виникнення, розвитку та прогресування захворювання [2,3,14,15]. Запропоновані нові та вдосконалені існуючі лікувальні мето-

дики в значній мірі сприяють вирішенню даної проблеми.

**Висновки.** 1. Розпрацьовані способи неінтервенційної терапії ГУП, зокрема мультимодальної анальгезії, антисекреторної терапії, нівелювання набряково-ексудативних уражень тканин залози і заочеревинної клітковини, превентивної та етіо-

тропної антибіотикотерапії та раннього ентерального харчування, впливаючи на механізми розвитку захворювання, істотно підвищують ефективність лікування даних категорій хворих.

2. Запропоновані методики є загальнодоступними і тому можуть бути впровадженими у роботу хірургічних установ практичної охорони здоров'я.

**Інформація про конфлікт інтересів.** Автори заявляють про відсутність конфлікту інтересів при виконанні наукового дослідження та підготовці даної статті.

**Інформація про фінансування.** Автори гарантують, що вони не отримували жодних винагород у будь-якій формі, здатних вплинути на результати роботи.

**Особистий внесок кожного автора у виконання роботи:**

**Андрющенко В.П.** – загальна ідея дослідження;

**Андрющенко Д.В.** – набір клінічного матеріалу та аналіз результатів;

**Кунівський В.В.** – опрацювання методики мультимодальної анальгезії;

**Магльований В.А.** – проведення та аналіз даних бактеріологічних досліджень.

**Список використаної літератури**

1. Fomin PD, Bereznitskyi YaS, Andriushchenko VP, Boiko VV, Velihotskyi MM, Dronov OI, et al. Udoskonaleni alhorytmy diahnostryky ta likuvannia hostroho pankreatytu: metodychni rekomendatsii. Kyiv; 2012.80 p. [In Ukrainian].
2. Andriushchenko DV, Maglevanyi VA, Andriushchenko VP. Ostryi pankreatit: prioritetnye sostavliaiushchie kompleksnogo khirurgicheskogo lecheniia s pozitcii sovremennykh nauchnykh issledovani. Mezhdunarodnyi nauchno-prakticheskii zhurnal Khirurgiia Vostochnaia Evropa. 2013;2:120-6. [In Russian].
3. Korchak VM. Suchasna taktyka khirurhichnogo likuvannia tiazhykh form hostroho pankreatytu. Klinichna khirurhiia. 2014;5:17-9. [In Ukrainian].
4. Banks PA, Bollen TL, Dervenis C, Gooszen HG, Johnson CD, Sarr MG, et al. Acute Pancreatitis Classification Working Group. Classification of acute pancreatitis-2012: revision of the Atlanta classification and definitions by international consensus. Gut. 2013;62:102-111.
5. Working Group IAP/APA Acute Pancreatitis Guidelines. IAP/APA evidence-based guidelines for the management of acute pancreatitis. Pancreatology. 2013;13:1-15.
6. Andriushchenko DV Osoblyvosti terminolohii ta klasyfikatsii hostroho pankreatytu. Klinichna khirurhiia. 2014;11:35-7. [In Ukrainian].
7. Kunovskyi VV, Andriushchenko VP, Andriushchenko DV, Fus YuO. vynakhidnyky; Kunovskyi VV, Andriushchenko VP, Andriushchenko DV, Fus YuO. patentovlasnyky. Sposib do- ta pisliaoperatsiinoho znebolennia khvorykh z hostryim pankreatytom. Patent Ukrainy № 44812. 2009 Ver 19. [In Ukrainian].
8. Andriushchenko VP, Kunovskyi VV, Andriushchenko DV. vynakhidnyky; Andriushchenko VP, Kunovskyi VV, Andriushchenko DV. patentovlasnyky. Sposib farmakoterapii bolovoho syndromu pry hostromu pankreatyti. Patent Ukrainy № 102079. 2015 Ver 19. [In Ukrainian].
9. Andriushchenko VP, Andriushchenko DV, Kushnirchuk MI. vynakhidnyky; Andriushchenko VP, Andriushchenko DV, Kushnirchuk MI. patentovlasnyky. Sposib likuvannia hostroho pankreatytu iz zastosuvanniam inhibitoriv protonnoi pompy. Patent Ukrainy № 102927. 2015 Ver 22. [In Ukrainian].
10. Andriushchenko VP, Andriushchenko DV, Kushnirchuk MI. vynakhidnyky; Andriushchenko VP, Andriushchenko DV, Kushnirchuk MI. patentovlasnyky. Sposib stupinchatoi terapii iz zastosuvanniam inhibitoriv protonnoi pompy pry likuvanni hostroho pankreatytu. Patent Ukrainy № 102927. 2015 Ver 22. [In Ukrainian].
11. Andriushchenko DV, Andriushchenko VP, Kushnirchuk MI. vynakhidnyky; Andriushchenko DV, Andriushchenko VP, Kushnirchuk MI. patentovlasnyky. Sposib likuvannia hostroho nabriakovoho/interstytialnogo pankreatytu. Patent Ukrainy № 85305. 2013 Ver 21. [In Ukrainian].
12. Andriushchenko DV, Kunovskyi VV, Mahlovanyi VA. vynakhidnyky; Andriushchenko DV, Kunovskyi VV, Mahlovanyi VA, patentovlasnyky. Sposib korektsii metabolichnykh porushen v pisliaoperatsiinomu periodi u patsientiv z hniino-zapalnymu urazhenniemy orhaniv pankreato-biliarnoi zony. Patent Ukrainy № 61614. 2003 Ver 11. [In Ukrainian].
13. Scott T, Baillie J, De Witt J, et al. American College of Gastroenterology guideline: management of acute pancreatitis. Am. J. Gastroenterol. 2013;108(9):1400-16.
15. Andriushchenko VP, Kunovskyi VV, Andriushchenko DV. Rannie enteralne kharchuvannia v khirurhichnomu likuvanni hostroho nekrotychnogo pankreatytu ta yoho uskladnen: dotsilnist, metodyky, efektyvnist. Kharkivska khirurhichna shkola. 2013;5:12-8. [In Ukrainian].

Стаття надійшла до редакції: 18.09.2017 р.

## Планове хірургічне лікування вагітних із первинним симптоматичним хронічним варикозним розширенням вен пахвинного каналу з короткотерміновим перебуванням в акушерському стаціонарі

В.М. Антонюк-Кисіль<sup>1</sup>, І.Я. Дзюбановський<sup>2</sup>, В.М. Єнікеєва<sup>1</sup>, С.І. Лічнер<sup>1</sup>, В.М. Липний<sup>1</sup>, М.В. Семенюк<sup>3</sup>

[kisil2016@ukr.net](mailto:kisil2016@ukr.net)

<sup>1</sup> *Комунальний заклад «Обласний перинатальний центр» Рівненської обласної ради, Рівне*

<sup>2</sup> *Тернопільський медичний університет імені І. Я. Горбачевського, Тернопіль*

<sup>3</sup> *ТЗОВ «ЛОКЕ», Рівне*

### Реферат

**Мета роботи.** Розробити покази до планового хірургічного лікування первинного симптомного варикозного розширення вен пахвинного каналу (ПСВРВПК) з короткотерміновим стаціонарним перебуванням в післяопераційному періоді (по термінології IAAS) і оцінити його результати у вагітних.

**Матеріали та методи.** На базі комунальний заклад «Обласний перинатальний центр» Рівненської обласної ради з початку 2013 року по лютий 2018 рік включно народжувало 14093 пацієнток. Первинну симптомну хворобу вен C<sub>2S</sub>-C<sub>4S</sub>, E<sub>p</sub>, A<sub>p,r</sub>, P<sub>p</sub> (за класифікацією CEAP 2002р.) із них мали 825 вагітних (5,85%) за даними дуплексного сканування вен нижніх кінцівок(поверхневих і глибоких), вен тазу, пахвинних каналів. Вивчали із яких венонних басейнів виникає патологічний рефлюкс у вени з яких формується первинне симптомне варикозне розширення вен пахвинних каналів (ПСВРВПК). Ізольовану форму ПСВРВПК діагностовано у 68 вагітних (8,24%), в поєднанні з варикозним розширенням сафенових і/або несафенових вен – у 197 пацієнток (23,88%). Прооперовано 48 вагітних (18,11%) в плановому порядку, тільки в умовах акушерського стаціонару з короткотерміновим перебуванням (до 48 годин) 98% пацієнток в післяопераційному періоді у II–III триместрах.

**Результати досліджень та їх обговорення.** Серед 825 пацієнток з СПХЗВ завдяки дуплексному скануванню діагностували у 68 вагітних (8,24%) ПСВРВПК в ізольованій формі (у 16 пацієнток (23,53%) знаходились в межах пахвинного каналу, а у 52 (76,47%) – поширювалось за його межі через зовнішнє пахвинне кільце, формує варикозне розширення вен зовнішніх статевих органів і/або нижніх кінцівок). Поєднані форми ПСВРВПК виявлено у 197 (23,88%) пацієнток: ПСВРВПК з варикозним розширенням вен басейну сафенових вен у 120 (60,91%) обслідуваних, з варикозним розширенням сафенових і несафенових вен – у 77 (39,09%) обслідуваних. У 58 (21,89%) пацієнток з ПСВРВПК захворювання носило двобічний характер, правобічний – у 96 (37,36%) вагітних, лівобічний – 111 (40,75%) пацієнток.

Сформовані покази до планового оперативного втручання, хірургічну тактику лікування даної патології в залежності від форми та поширеності. Із 265 вагітних 48 (18,11%) пацієнток із різними формами ПСВРВПК дали згоду на проведення в плановому порядку хірургічного лікування даної патології в умовах акушерського стаціонару в II–III триместрах вагітності з короткотерміновим перебуванням в стаціонарі: 21 пацієнтка (43,75%) внаслідок неефективної консервативної терапії, коли захворювання клінічно прогресувало і поширювалось; 18 вагітних (37,5%) з ціллю підготовки природного пологового шляху для пологів природним шляхом при вираженому варикозному розширенні вен зовнішніх статевих органів і промежини для зменшення ризиків кровотечі у випадку розриву варикозних вузлів та звуження показів до хірургічних пологів; 9 хворим (18,75%) – на їх вимогу, для покращення косметичних проблем зовнішніх статевих органів і/або нижніх кінцівок викликаних варикозним розширенням вен. Оперативні втручання виконували при відсутності протипоказів до втручання у вагітної з боку соматичного і акушерського статусів. Позитивні клінічні результати лікування отримані у 98% оперованих вагітних, які підтвержені даними дуплексного сканування та суб'єктивною оцінкою оперованих вагітних. У всіх оперованих негативного впливу оперативного втручання на перебіг вагітності, розвиток плода, пологів і на післяпологовий період не було.

**Висновки.** ПСВРВПК трапляється у 8,24% вагітних у вигляді ізольованої форми, що проявляється клінікою пахвинної кили, так і варикозом зовнішніх статевих органів, варикозним розширенням вен нижніх кінцівок. Найчастіше, у 23,88% обслідуваних трапляється в поєднанні з варикозним розширенням вен в басейні сафенових і/або не сафенових вен).

Хірургічне лікування різних форм ПСВРВПК виконували 48 вагітним (18,11%) в плановому порядку у 100% в умовах акушерського стаціонару з короткотерміновим перебуванням в післяопераційному періоді: 21 пацієнтці (43,75%) із-за неефективної консервативної терапії, коли захворювання клінічно прогресувало і поширювалось; 18 вагітним (37,5%) з ціллю підготовки природного пологового шляху для пологів природним шляхом при вираженому варикозному розширенні вен зовнішніх статевих органів і промежини для зменшення ризиків кровотечі у випадку розриву варикозних вузлів та показів до хірургічних пологів; 9 (18,75%) – на їх вимогу, для покращення косметичних проблем зовнішніх статевих органів і/або нижніх кінцівок викликаних варикозним розширенням вен при відсутності протипоказів до втручання у вагітної з боку соматичного і акушерського статусів.

Хірургічна тактика: при ізольованій формі ПСВРВПК, коли варикозне поширення вен виходило за межі пахвинного каналу із зовнішнього пахового кільця клінічно проявляючись варикозним розширенням вен зовнішніх статевих органів і/або нижніх кінцівок, обшивали венозні конгломерати лігатурами без їх висічення не розкриваючи пахвинний канал; при поєднаних формах ПСВРВПК з варикозним розширенням вен зовнішніх статевих органів, яке

сформувалось із гілок великої підшкірної вени внаслідок патологічного рефлюксу в них при неспроможності остіального клапану сафенових вен, виконували в одну сесію перев'язку шляхом обшивання лігатурами (не менше двох) із шовного матеріалу, що не розсмоктовуються, венозних конгломератів, що виходять із зовнішнього пахового кільця без їх висічення та розкриття пахвинного каналу і на стовбури сафенових вен в ділянці соустій («кросів») і на їх гілки. Всі оперативні втручання виконувались під тумесцентною анестезією у II–III триместрі.

**Ключові слова:** ПСВРВПК, хірургічне лікування ПСВРВПК в плановому порядку, дуплексне сканування вен, короткотермінове перебування в стаціонарі

### **Elective surgical treatment of pregnant women with primary symptomatic chronic varicose veins of the inguinal canal with short-term stay in the obstetric department**

Antonyuk-Kysil V.M.<sup>1</sup>, Dziubanovskiy I.Ya.<sup>2</sup>, Yenikeeva V.M.<sup>1</sup>, Lichner S.I.<sup>1</sup>, Lypnyi V.M.<sup>1</sup>, Semeniuk M.V.<sup>3</sup>

<sup>1</sup>Public Facility "Regional Perinatal Center" of Rivne Regional Council, Rivne

I.Ya. Horbachevsky Ternopil State Medical University, Ternopil

<sup>3</sup>"LOKE" Ltd, Rivne

#### **Abstract**

**The purpose of the work.** To develop the indications for the planned surgical treatment of primary symptomatic varicose veins of the inguinal canal (PSVVIC) with a short-term hospital stay in the postoperative period (according to IAAS terminology) and evaluate its results in pregnant women.

**Material and methods.** On the basis of the Public Facility "Regional Perinatal Center" of the Rivne Regional Council from the beginning of 2013 to February 2018 inclusively 14093 patients gave birth. 825 pregnant women (5.85%) had the primary symptomatic vein disease C<sub>2S</sub>-C<sub>4S</sub>, E<sub>p</sub>, A<sub>p,r</sub>, P<sub>p</sub> (according to CEAP classification of 2002) according to the data of duplex scanning of veins the lower extremities (superficial and deep veins), veins of the pelvis, and inguinal canals. It was studied from which venous basins there is a pathological reflux in the veins of which the primary symptomatic varicose veins of the inguinal canals (PSVVIC) is formed. The isolated form of PSVVIC was diagnosed in 68 pregnant women (8.24%), in combination with varicose saphenous and / or non-saphenous veins – in 197 patients (23.88%). 48 pregnant women (18.11%) were operated in the planned order, 98% of patients in the postoperative period in 11-111 trimesters only in the conditions of obstetric hospital with a short-term stay (up to 48 hours).

**Study results and their discussion.** Among 825 patients with SPCVD, due to duplex scanning, 68 pregnant women (8.24%) were diagnosed with PSVVIC in an isolated form (in 16 patients (23.53%) it was located within the inguinal canal, and in 52 (76.47%) – spread beyond its through external inguinal ring, forms varicose veins of the external genitalia and / or lower extremities). The combined forms of PSVVIC were noted in 197 (23.88%) patients: PSVVIC with varicose veins of the saphenous vein basin in 120 (60.91%) examined persons, with varicose saphenous and non-saphenous veins – in 77 (39.09%) examined persons. In 58 (21.89%) patients with PSVVIC the disease was bilateral, right-sided – in 96 (37.36%) pregnant women, left-sided – 111 (40.75%) patients.

Indications for planned surgical intervention, surgical tactics of treatment of this pathology, depending on the form and prevalence, are formed. Among 265 pregnant women, 48 (18.11%) patients with different forms of PSVVIC agreed to carry out in the planned order surgical treatment of this pathology in the conditions of obstetrical hospital in 11-111 trimesters of pregnancy with short-term hospital stay: 21 patient (43.75%) due to ineffective conservative therapy, when the disease was clinically progressed and spread; 18 pregnant women (37.5%) for the purpose of preparing the natural birth canal for delivery by natural way with pronounced varicose veins of the external genitalia and the perineum to reduce the risks of bleeding in case of rupture of varices and narrowing the indications for surgical delivery; 9 patients (18.75%) – on their demand, to improve the cosmetic problems of the external genitalia and / or lower extremities caused by varicose veins. Operative interventions were performed in the absence of contraindications to intervention in the pregnant woman from the side of the somatic and obstetric statuses. Positive clinical results of treatment were obtained in 98% of operated pregnant women, which are confirmed by the data of duplex scanning and subjective evaluation of operated pregnant women. In all operated women negative effects of surgical intervention on the course of pregnancy, development of the fetus, childbirth and postpartum period are not marked.

**Conclusions.** PSVVIC occurs in 8.24% of pregnant women in an isolated form, manifested by the clinic of the inguinal hernia, and varicose veins of the external genitalia, varicose veins of the lower extremities. Often, in 23.88% of the examined persons it is found in combination with varicose veins in the basin of saphenous and / or non-saphenous veins).

Surgical treatment of various forms of PSVVIC was performed in 48 pregnant women (18.11%) in the planned order in 100% in the conditions of obstetric hospital with a short-term stay in the postoperative period: 21 patient (43.75%) due to ineffective conservative therapy, when the disease progressed clinically and spread; 18 pregnant women (37.5%) for the purpose of preparing the natural birth canal for delivery by natural way with pronounced varicose veins of the external genitalia and the perineum to reduce the risks of bleeding in the event of rupture of varices and indications for surgical delivery; 9 (18.75%) – on their demand, to improve the cosmetic problems of the external genitalia and / or lower extremities caused by varicose veins in the absence of contraindications to intervention in the pregnant woman from the side of the somatic and obstetric statuses.

Surgical tactics: in the isolated form of PSVVIC, when varicose veins spread outside the inguinal canal from the external inguinal ring, clinically manifested by varicose veins of the external genitalia and / or lower extremities, venous conglomerates were ligated with ligatures without their excision without opening the inguinal canal; at combined PSVVIC forms with varicose veins of the external genitalia, which was formed of the branches of the great saphenous vein due to abnormal reflux in them at failure of ostial valve of saphenous veins, a bandage was performed in one session with ligatures (at least two) of the suture material, which are not biodegradable, of venous conglomerates emerging from the external inguinal ring without their excision and opening of the inguinal canal and on the trunks of the saphenous veins in the area of the fistulas ("crosses") and on their branches. All surgical interventions were performed under tumescense anesthesia in the 11-111 trimesters.

**Key words:** PSVVIC, surgical treatment of PSVVIC in the planned order, duplex scanning of veins, short-term hospital stay

**Вступ.** Однією із проблеми під час вагітності є гестаційний дебют хронічного захворювання вен, який виникає на тлі змін в жіночому організмі і розглядається як «нормальна адаптація вагітності», в деяких випадках переходить в нову якість – патологію [1]. Одним із проявів такої патології є ПСВРВПК, яке зустрічається у 5% пацієнток [2]. Для широкого кола лікарів дана венозна патологія рідко трапляється і є малозрозумілою. ПСВРВПК часто не діагностують в зв'язку з нетиповим розташуванням варикозних вен, скромністю жінок, а в певному числі випадків через відсутність будь-яких проявів дискомфорту відчуттів у хворих [3]. Дані патології описана дуже мало, трапляється в основному під час вагітності у жінок, які часто народжують з ускладненим акушерським анамнезом, не турбує, не наростає в період між вагітностями, а наростає при кожній наступній вагітності особливо у тих, що народжують часто з малими інтервалами між вагітностями. Спостерігається майже у третини вагітних і важливо відзначити, що ця патологія супроводжує від 2% до 10% жіночого населення [3,4,5,6,7,8,9,10,11]. ПСВРВПК трапляються як правобічні, лівобічні, а також двобічні у співвідношенні 11:9:6 [12]. Виникнення захворювання недостатньо вивчене.

Кілька механізмів сприяють його утворенню. 1) Вплив гормонального фактора особливо прогестерону, на венозну стінку, який має місце вже в 1 триместрі вагітності [13,14]. Прогестерон – опосередкована релаксація гладких м'язів кровоносних судин, сприяє посиленню васкуляризації органів материнського організму, викликає розширення вен тазу, пахвинних каналів, нижніх кінцівок через механізм варикозної трансформації вен особливо на фоні вродженого або індукованого дефекту в будові венозної стінки.

2) Більшість гінекологів пов'язують розвиток захворювання з порушенням шляхів відтоку крові із венозних сплетінь тазу внаслідок їх екстравазальної компресії і мають схожість механізмів розвитку варикозної хвороби нижніх кінцівок і малого тазу [15,16,17]. Вагітна матка з II триместру збільшується в розмірах та переміщається в черевній порожнині в залежності від положення тіла вагітної, викликає короткотермінову екстравазальну компресію початкового відділу нижньої порожнистої і переважно загальних клубових вен, що проявляється різної інтенсивності синдромом нижньої порожнистої вени або аорто-кавальним синдромом, як одним із варіантів механічного «тормозу» венозного відтоку, який зберігається до кінця вагітності [9,10,18,19].

3) Не останнім чинником в розвитку цієї патології є наявність у частини пацієнток аномальних шляхів венозного відтоку, обумовлених розвитком і формуванням вен тазу, патологією в будові венозної стінки, клапанного апарату вен тазу та нижніх кінцівок. Тому при наростанні внутрішнього черевного тиску, повнокров'я матки, яке в 60 разів бі-

льше нормального в залежності від терміну вагітності, кількості плодів у ній, також наростає до 40% об'єм циркулюючої крові, що сприяє до фізіологічного застою крові у венах нижніх кінцівок і зовнішніх клубових венах, веде до венозної гіпертензії в них, особливо в останні 3 місяці вагітності, коли венозний тиск в клубових венах збільшується у 2 рази проти норми, сприяє сповільненню швидкості кровотоку в них з тенденцією до наростання протягом всієї вагітності [9,10,18-22]. Саме в таких умовах виникає чи прогресує у 56–89% спадкованого зумовлена недостатність клапанів у венах тазу та нижніх кінцівок, що в подальшому сприяє до їх варикозного розширення [9,10,23-26].

Як правило, ПСВРВПК клінічно проявляється псевдонабряком в проекції пахвинного каналу або як пахвинна маса, яка імітує складну грижу під час вагітності або в післяпологовому періоді. Окрім того в певних випадках проявляється варикозним розширенням вен нижніх кінцівок і/або зовнішніх статевих органів [2,12].

Відсутність надійних і безпечних методів прижиттєвої діагностики даної патології у вагітних до останнього часу стримувало наукові дослідження, присвячені цій проблемі. З появою та можливостями сучасної ультразвукової діагностики допомогло підійти до вирішенню багатьох питань цієї актуальної і значущої проблеми для вагітних жінок. Хоча ультразвукова доплерографія має обмеження в оцінці тазових вен, вона може показати наявність ПСВРВПК та сприяти ефективному лікуванню [2,5,9,27]. Автори описують критерії ПСВРВПК при кольоровому доплерівському дослідженні вмісту пахвинного каналу: наявність в ньому вираженого венозного сплетіння, так і менших варикозних вен, із характерними змінами їх форм від положення вагітної під час обстеження на спині і вертикальному положенні, та під час проведення проби Вальсальви, яку використовували для збільшення венозного потоку у варикозних конгломератах. Множинні розширені вени, що проходять через паховий канал, описують їх у вигляді «сумки з черв'яками» або «мішок черв'яків». Знаходять вени, що прослідковуються до нижньої епігастральної вени. Відсутність кишечника або лімфатичних вузлів у пахвинному скупченні. Виявлена патологія диктує необхідність у випадку поєднання з вагітністю подальшого спостереження і обстеження в післяпологовому періоді [4,18,27,28,29].

Лікування варикозного розширення вен пахвинного каналу, промежини, зовнішніх статевих органів, нижніх кінцівок або в їх поєднанні під час вагітності є однією із не вирішених проблем ускладненого акушерства.

Описують діапазон лікування ПСВРВПК від винятково консервативного до виконання різних оперативних втручань. При наявності як ізолюваних форм ПСВРВПК, так і поєднаних форм ПСВРВПК з варикозним розширенням вен зовні-



шніх статевих органів, промежини, нижніх кінцівок підготовка вагітних до пологів проводиться колегіально акушер-гінекологом і флебологом [3]. При цьому наявність цієї патології при певних умовах може визначати тактику ведення пологів і в певних випадках може стати протипоказом до природних пологів, що веде до операції кесаревого розтину [25].

Разом з тим він є однією з причин венозних тромбемболічних ускладнень як під час вагітності, так і поза нею, поверхневою диспареунії і вульводинії, психоемоційних і сімейних проблем. Окремим проявом захворювання, з яким стикаються акушер-гінекологи і судинні хірурги на етапах ведення вагітних, є генітально-промежиний варикоз, який часто веде до таких ускладнень, як кровотеча із пошкоджених варикозно розширених вен генітальної ділянки під час пологів і в ранньому післяпологовому періоді, флеботромбозом і тромбемболією судин [30]. Необхідність операції в плановому порядку таким пацієнтам сприймається гостро і часто це є значною психічною травмою. Це в свою чергу сприяє зростанню вимог до рівня травматичності і косметичному результату лікувального методу [31].

Більшість акушер-гінекологів і судинних хірургів негативно ставляться до планового хірургічного лікування цієї патології на фоні вагітності. Показаним є хірургічне лікування лише ускладнених форм даної патології і тільки в екстрених випадках. При цьому вирішується одне із головних питань: чи можливе виключення підшкірних вен промежини, зовнішніх статевих органів, нижніх кінцівок, пахвинного каналу або в поєднанні без виникнення і/або наростання при цьому симптомів тазового венозного повнокрів'я. Авторами було відзначено, що видалення варикозних вузлів зовнішніх статевих губ, лобкової зони, нижніх кінцівок не веде до погіршення або наростання симптомів тазового повнокрів'я [23,32].

Звернено увагу на техніку виконання оперативного втручання при хірургічному лікуванні венозної патології в даних ділянках і відзначено, що доцільно виконувати флектомію із окремих розрізів не використовуючи мініфлектомією, оскільки варикозні конгломерати тонкостінні і при незначній їх тракції травмуються з значними кровотечами [23].

Відповідно з цього ціла низка питань, пов'язаних з розумінням механізмів розвитку, діагностики, методів патогенетичної терапії, насамперед хірургічної, особливо під час вагітності залишаються недослідженими.

З врахуванням вищеперерахованого є актуальними дослідницькі роботи, спрямовані на вирішення тих питань, що забезпечують ефективність, легкість, надійність, післяопераційну естетику і подальше покращення результатів лікування варикозного ураження вен нижніх кінцівок, пахвинного каналу, промежини і зовнішніх ста-

тевих органів або в поєднанні в плановому порядку під час вагітності. Такий підхід є логічною реакцією на вимоги людей до якості життя взагалі і при хірургічному лікуванні зокрема. Поставлена ціль може досягатися максимальним зменшенням травматичності втручання, мінімальними проявами больового синдрому, що підвищує комфортність лікування [33].

**Мета дослідження.** Розробити покази до планового хірургічного лікування первинного симптомного варикозного розширення вен пахвинного каналу (ПСВРВПК) з короткотерміновим стаціонарним перебуванням в післяопераційному періоді (по термінології IAAS) і оцінити його результати у вагітних.

**Матеріали та методи.** На базі комунального закладу «Обласний перинатальний центр» Рівненської обласної ради з початку 2013 р. по лютий 2018 р. включно народжувало 14093 пацієнток. У 825 (5,85%) із них були симптоми хронічного захворювання вен C<sub>2S</sub>-C<sub>4S</sub>, E<sub>p</sub>, A<sub>p,r</sub>, P<sub>p</sub> (класифікації CEAP). Згідно з Українським Консенсом з лікування пацієнтів з варикозною хворобою нижніх кінцівок (2005) для вагітних використали другий рівень діагностики – дуплексне сканування. Даний метод не є інвазивним, не викликає явних ятрогенних ускладнень, як з боку вагітної, так і плода. УЗД (дуплексне сканування) венозної системи нижніх кінцівок, клубових вен, вен пахвинних каналів проводили за допомогою апарату LANWIND MIRROR II з лінійним датчиком частотою 8–10 MHz в положенні лежачи і стоячи (ортостазі) згідно з розробленим нами протоколом. Для безпечного проведення дослідження (запобігання аортокавального синдрому, синдрому нижньої порожнистої вени) у 78% вагітних виконувалось в положенні лежачи на лівому боці під кутом в 30 градусів, переважно (88% обслідуваних) в другій половині дня, коли наростають клінічні симптоми гемодинамічних порушень у венозній системі (відчуття важкості в нижніх кінцівках, промежині, набряки, парестезії) з використанням проби Вальсальви. УЗД дослідження виконано у 768 пацієнток (93,1%) – одноразово, а 268 (34,9%) – багаторазово. Дані клінічного огляду пацієнток в 95% випадків підтверджені результатами дуплексного сканування. Цей метод дослідження надав нам майже всі дані, які необхідні для постановки діагнозу, можливість оцінити динаміку процесу і вибрати стратегію подальшого лікування.

Прицільно розпочали вивчення частоти і форм ПСВРВПК, джерела формування його та їх участь у формуванні варикозного розширення вен зовнішніх статевих органів та нижніх кінцівок пахвинного каналу у вагітних пацієнток, як з ізольованою формою варикозного розширення вен пахвинного каналу, так і в поєднанні із первинною симптомною варикозною хворобою басейну сафенових і/або несафенових вен.

Ціллю дуплексного сканування було не тільки з'ясувати джерела ПСВРПК, але можливість хірургічної корекції даної патології в плановому порядку з визначенням об'єму оперативного втручання. З тактикою лікування (консервативна або планова хірургічна) визначались після компресійної проби, суть якої полягає в ділянці зовнішнього кільця пахвинного каналу впродовж 5 хв притискали до лонної кістки варикозно розширені вени, які виходили із його і під час проведення цієї проби вивчали шляхом дуплексного сканування кровонаповнення вен матки. Звертали увагу на відсутність або появу і/або наростання явищ порушення венозної гемодинаміки з ознаками гіперволемії, що проявлялось наростанням венозного повнокрів'я в венах матки при маніпуляціях на венах, які виходять із зовнішнього пахвинного кільця, що формують варикозне розширення вен зовнішніх статевих органів, нижніх кінцівок.

Вивчали можливий вплив даної венозної патології і хірургічного лікування її в плановому порядку на матково-плацентарний і кровотік у плода при допомозі УЗД-дослідження його в артеріях

пуповини, маткових артеріях та середньо мозковій артерії плода. Також серцеву діяльність плода і тонус матки у вагітних використовуючи дані кардіотокографії.

**Результати досліджень та їх обговорення.** Для оцінки отриманих результатів виконували дуплексне сканування вен пахвинних каналів у 3 групах жінок: перша група жінок (контрольна) у кількості 10 осіб – не вагітні, дітородного віку, без ознак первинного хронічного захворювання вен нижніх кінцівок, промежини, зовнішніх статевих органів; друга група жінок у кількості 20 пацієнток на II–III триместрі вагітності без ознак первинного хронічного захворювання вен нижніх кінцівок, промежини, зовнішніх статевих органів; третя група – 265 вагітних з ПСВРПК, нижніх кінцівок, зовнішніх статевих органів. Під час двобічного дуплексного сканування пахвинних каналів у перших 2 групах жінок аномальних венозних сплетінь, варикозного розширення вен в ньому не виявили, кремастерні вени без патологічних змін, не виявлено венозної мальформації, варикозних конгломератів (Рис. 1).

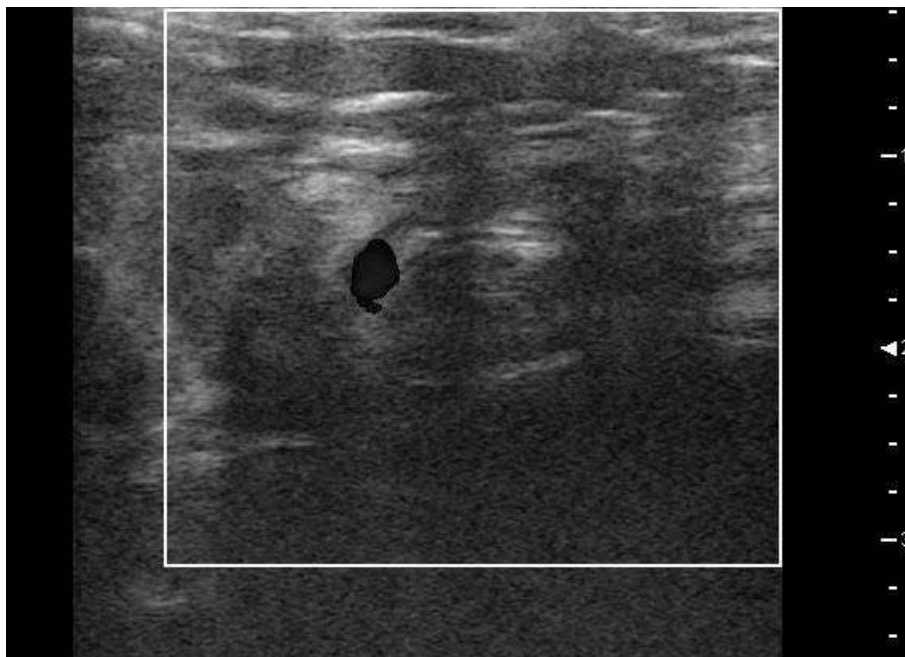


Рис. 1. Фото пахвинного каналу в нормі

У третій групі поміж 265 пацієнток із СПХЗВ ізольоване СПВРПКЗМ було у 68 (25,66%) пацієнток (у 21 (30,88%) пацієнтки знаходилось в межах пахвинного каналу, а у 47 (69,12%) – поширювалось за межі його через зовнішнє пахвинне кільце, формує варикозне розширення вен зовнішніх статевих органів і/або нижніх кінцівок). У 197 (74,1%) пацієнток діагностовано поєднану форму СПВРПКЗМ з варикозним розширенням вен басейну сафенових вен, у 68 (25,9%) обслідуваних варикозне розширення вен зовнішніх статевих органів, промежини, нижніх кінцівок та пахвинного каналу. В 90,1% випадках анамнестично захворювання но-

сило спадковий характер, у 7,9% випадків запідозрили недиференційовану дисплазію сполучної тканини. Під час першої вагітності дана патологія була виявлена у 196 (23,76%) вагітних, а у 228 (76,24%) пацієнток при наступних вагітностях (двоє і більше). Захворювання мало двобічний характер у 58 (21,89%) вагітних, правобічний – у 96 (36,23%) вагітних, лівобічний – 111 (41,88%) пацієнток. Клінічно, у всіх пацієнток з ПСВРПК, як при його ізольованій, так і в поєднаних формах проявлявся асиметрією пахвинних ділянок за рахунок збільшення їх об'єму в проекції пахвинного каналу і/або в ділянці зовнішнього пахвинного кільця, як в стоячому,

так і в лежачому положеннях внаслідок варикозного розширення вен.

Усі вагітні скаржилися на біль різної інтенсивності, тривалості з тенденцією до наростання по ходу пахвинного каналу, в залежності від фізичних навантажень, особливо в другій половині дня з наростанням терміну вагітності.

Грижеподібні випинання по всій довжині пахового каналу схожі «на канальну килу» по класифікації А.П. Кримського спостерігалися у 86 (32,45%) вагітних, випинанням в ділянці зовнішнього пахового кільця у 56 (21,13%) пацієнток. При проведенні проби Вальсальви утвір не значно збільшувався у всіх обстежуваних. Пальпуючи випинання виявили, що воно частково спадається при натисканні і швидко відновлюється після припинення компресії на утвір, який не вправлявся в черевну порожнину, не «урчить», не зміщується, не збільшені регіональні лімфатичні вузли. Шкірні покриви, підшкірна клітковина, локальна температура не змінена над випинанням. Пігментація шкірних покривів над ним відсутня. Симптом «кашльового поштовху» відсутній або сумнівний.

При аналізі результатів дуплексного сканування пахвинних каналів з ПСВРВПК у 76 (28,68%) вагітних відзначили залежність клінічних проявів від поширення його по пахвинному каналі. У 12 (4,53%) пацієнток ПСВРВПК було як знахідка, виявлена під час дуплексного сканування і не проявлялась клінічно. Це найбільш характерне для двобічного характеру варикозного розширення вен пахвинного каналу,

коли клінічно проявлена одна із сторін і підтверджена даними дуплексного сканування в той час із протилежного боку клінічно себе не проявляє тільки фіксується під час УЗД обстежування. Діаметр венозного пучка за даними дуплексного сканування по ходу, і/або виході із зовнішнього кільця пахвинного каналу діаметром до 10 мм траплявся у 124 (46,79%), більше 10 мм, що виходять за межі зовнішнього пахвинного кільця діагностовано у 141 (53,21%) пацієнтки. Тільки при наявності пучка варикозно розширених вен в пахвинному каналі діаметром більше 10 мм, що знаходиться в ньому або виходять за межі через зовнішнє пахвинне кільце, при огляді виявили наявність в цій ділянці припухлості, яка виявлена у 141 (53,21%) пацієнтки, незначно збільшувалась при виконанні проби Вальсальви і була схожа на пахвинну килу.

У 68 (25,66%) пацієнток з ізольованою формою СПВРВКЗМ за даними дуплексного сканування відмітили два варіанти формування варикозного розширення вен нижніх кінцівок. Перший варіант діагностовано у 21 (30,88%) пацієнтки: із пучка ПСВРВПК, в ділянці зовнішнього пахвинного кільця відходять вени, які поширюються по передньо-медіальній поверхні стегна і/або гомілки в проміжку між шкірними покривами та поверхневою фасцією у вигляді конгломератів, які інколи обплітають стовбур великої підшкірної вени анастомозуються з гілками стовбурів або перфорантами великої і/або малої підшкірних вен в той час сафенові вени інтактні (Рис. 2).

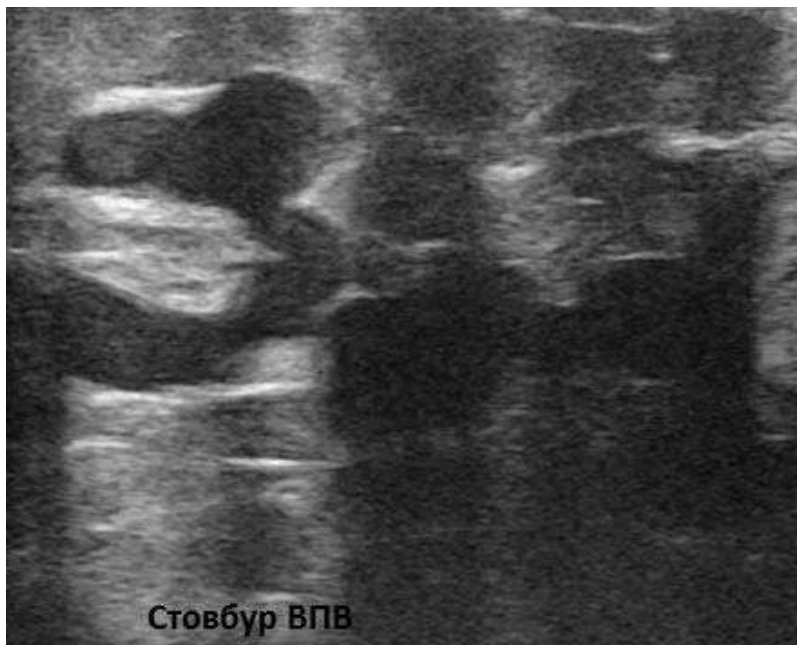

Рис. 2. Варикозно розширені вени вздовж стовбура ВПВ на стегні

У 46 (67,65%) хворих був діагностований другий варіант, варикозне розширення вен нижніх кінцівок формувалося із варикозно розширених сафенових вен та вен які відходять від ПСВРВПК в ділянці зовнішнього пахвинного кільця, поши-

рюючись на стегно і гомілку, які анастомозуються між собою.

Усім 265 пацієнткам виконали компресійну пробу шляхом екстравазальної компресії вен, що виходять із зовнішнього пахвинного кільця, при-

тискаючи їх пальцями до лонної кістки впродовж 5 хв. Гемодинамічних порушень під час проведення проби у вигляді наростання гіперволемії у венах матки, яйникових венах, і у венах, що формують притік венозної крові в пахвинні вени, не відзначено, як за даним дуплексного сканування, так і з

відсутністю клінічних проявів, як з боку матері так і дитини.

При проведенні дуплексного сканування пахвинних каналів у всіх пацієнток виявили наявність варикозних конгломератів у вигляді «черв'яків у футлярі».

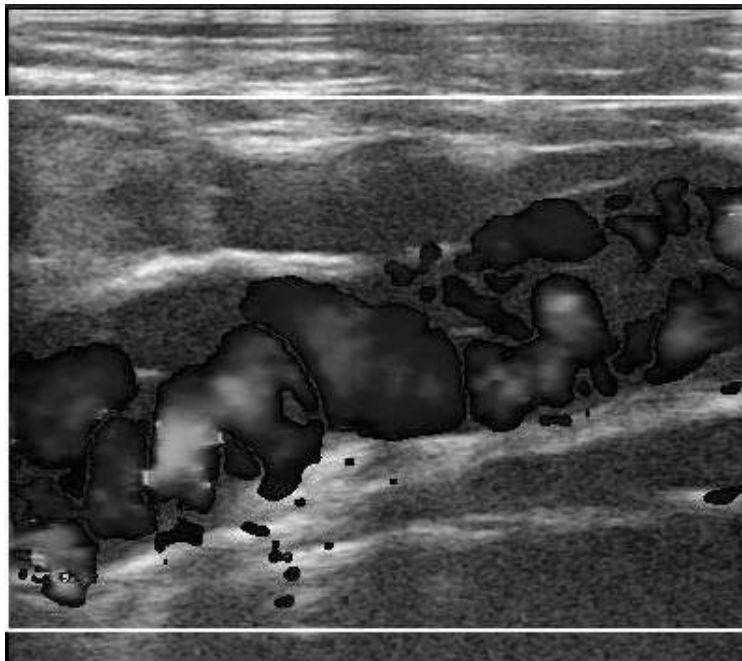


Рис. 3. УЗД-картина розширених вен круглої зв'язки матки

Найчастіше джерелом їх формування були поєднані венозні гілки які входили через внутрішнє пахове кільце від матки і яйника у 117 (44,15%) вагітних, тільки від яйника у 20 (7,81%) випадках, від кута матки 118 (44,53%) обслідуваних і значно рідше від зовнішньої клубової вени – у 10 (3,77%) обслідуваних.

Встановивши чіткий діагноз ПСВРВПК, його поширення в пахвинному каналу, по відношенню до меж пахвинного каналу і зовнішнього пахвинного кільця, при від'ємній компресійній пробі, як в ізольованій формі, так і в поєднанні з варикозним розширенням сафенових і/або несафенових вен ставиться питання про вибір лікування цієї проблеми.

Вирішенню тактики лікування даної патології передують колегіальне рішення акушер-гінеколога і судинного хірурга після огляду вагітної, оцінки клінічних та інструментальних даних обслідування. Акушер-гінеколог проводить оцінку скарг, загального стану вагітної і плода, аналізуючи дані КТГ, фетометрії, зважає ризики впливу того чи іншого методу лікування на їх стан та вибір періоду, в який можливо найкраще виконувати той чи інший метод лікування. Флеболог вибирає метод хірургічного втручання, знеболення і оцінює його можливості корекції венозної гемодинаміки з позитивним результатом втручання з мінімальним ризиком впливу запропонованого методу знеболення, об'єму хірургічної допомоги на матір

і плід з коротким періодом післяопераційної реабілітації.

Після чого колегіально формулюють тактику лікування (консервативна чи хірургічна) в залежності від форм ПСВРВПК. Сформульовану тактику лікування доводили до відому вагітної, роз'яснюючи суть кожного методу лікування. Після цього рішення про лікування приймає самостійно вагітна.

Сформований комплекс хірургічного втручання, в основу якого покладено: недовготривалість оперативного втручання (до 30 хв.) при незначній травматизації м'яких тканин кінцівки та пахвинної ділянки, з можливістю ліквідації причин хвороби шляхом ліквідації зон рефлюксів, шляхом накладання лігатур, видаленням уражених ділянок вен варикозним процесом із збереженням не уражених, з короткотерміною післяопераційною реабілітацією, який виконується під тумесцентною анестезією без введення агресивних препаратів тератогенної дії на плід, що покращує життя і запобігає ускладненням у вагітних з первинною симптоматичною варикозною хворобою.

Із 265 пацієнток з різними формами ПСВРВПК на оперативне лікування дали згоду 48 (18,11%) вагітних; з ізольованою формою ПСВРВПК 9 (18,75%) вагітних, в поєднанні ПСВРВПК з прогресуючим варикозним розширенням вен нижніх кінцівок 19 (39,58%) пацієнток і 20 (41,67%) обслідуваних в поєднанні з варикозним розширен-

ням сафенових вен і її гілок, вен зовнішніх статевих органів і промежини. Показами для проведення хірургічного лікування в плановому порядку даної патології в II-III триместрах серед 48 пацієнток вагітності: 21 (43,75%) пацієнтка через неефективну консервативну терапію, коли захворювання клінічно прогресувало і поширювалось; 18 (37,5%) вагітних з ціллю підготовки природного пологового шляху для пологів природним шляхом при вираженому варикозному розширенні вен зовнішніх статевих органів і промежини для зменшення ризиків кровотечі у випадку розриву варикозних вузлів та звуження показів до хірургічних пологів; 9 (18,75%) хворим – на їх вимогу, для покращення косметичних проблем зовнішніх статевих органів і/або нижніх кінцівок викликаних варикозним розширенням вен при відсутності протипоказів до втручання у вагітної з боку соматичного і акушерського статусів.

Оперативне втручання виконали (у 96% вагітних) в другій половині і вродовж триместру вагітності в умовах акушерського стаціонару у 100% випадків з короткотерміновим перебуванням в стаціонарі в присутності анестезіолога без премедикації з розташуванням вагітних у 75% випадків на лівому боці або поворотом деки операційного столу під кутом 15–30 градусів з ціллю запобігання розвитку синдрому нижньої порожнистої вени у них. Катетеризували ліктьову вену, налагоджувалася крапельна інфузія фізіологічного розчину. Використовували як місцевий анестетик розчин 0,15% новокаїну в кількості мінімальна

кількість 40 мл, максимальна – 120 мл. Користуємось такою розробленою нами тактикою лікування:

1 варіант – у 28 (58,33%) пацієнток, котрі поступили в центр з ізольованою формою ПСВРВПК, що вже вийшов за межі пахового каналу, сформував варикозне розширення вен зовнішніх статевих органів, грижеподібне випинання в ділянці зовнішнього пахвинного кільця, що обмежує носіння білизни, наростання болю в цих ділянках особливо при фізіологічних відправленнях і фізичних навантаженнях, підтвердженого дуплексним скануванням, виконали під місцевим знеболенням (тумесцентна анестезія) перев'язку ПСВРВПК шляхом обшивання його в ділянці зовнішнього пахвинного кільця 2 лігатурами без висічення їх із розрізу паралельного пупартовій зв'язці в проекції зовнішнього пахвинного кільця довжиною до 3 см без розкриття пахвинного каналу. У 7 пацієнток перев'язку вен цієї локалізації виконали двобічно в одну сесію, а у 11 – однобічно (Рис. 4.). Така тактика обумовлено особливістю будови стінок вен ПСВРВПК в ділянці зовнішнього пахвинного кільця, нижніх кінцівках, зовнішніх статевих органах, промежини, які є тонкостінні, інтимно припаяні до оточуючих тканин, легко рвуться при незначній їх тракції, в зв'язку з чим їх пошук і виділення в разі використання техніки мініфлебектомії затруднено. Тому в усіх випадках використовували накладання лігатур шляхом обшивання варикозних конгломератів як мінімум 2 лігатурами із окремих розрізів без їх висічення.

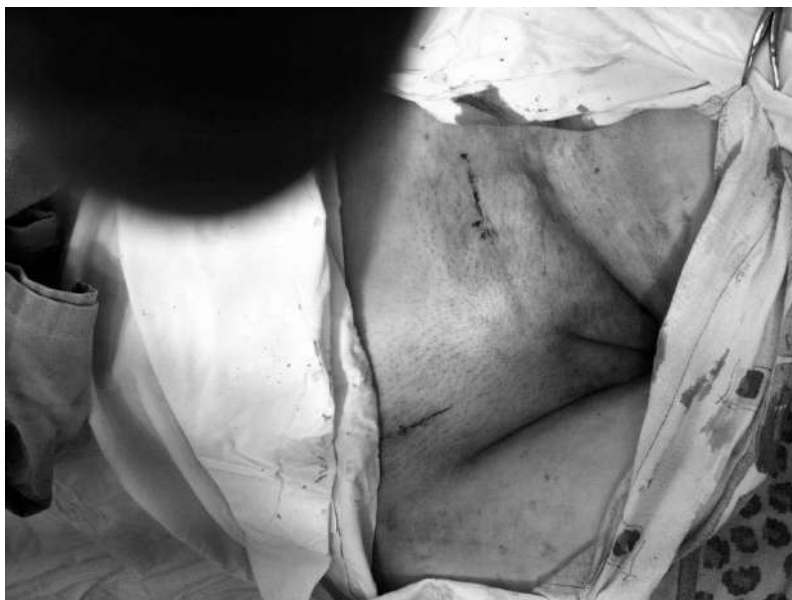

Рис. 4. Розрізи шкіри в обидвох пахових ділянках

2 варіант. У 20 (41,67%) пацієнток були поєднанні форми захворювання: ПСВРВПК з поширенням в зовнішні статеві органи та нижні кінцівки з варикозним розширенням сафенових вен з рефлюксом в зовнішню соромну вену, додаткову медіальну із проксимального відділу

великої підшкірної вени з формуванням варикозного розширення вен зовнішніх статевих органів і промежини. В такому випадку виконували в одну сесію перев'язку шляхом обшивання ПСВРВПК і її віток без їх висічення в зовнішньому пахвинному кільці і проксимального від-

ділу великої підшкірної вени і її гілок в ділянці підшкірно-стегнового злиття – із 2 окремих розрізів: один в проекції зовнішнього пахового кі-

льця, другий в проекції підшкірно-стегнового з'єднання модифікований розріз Черв'якова (Рис. 5).

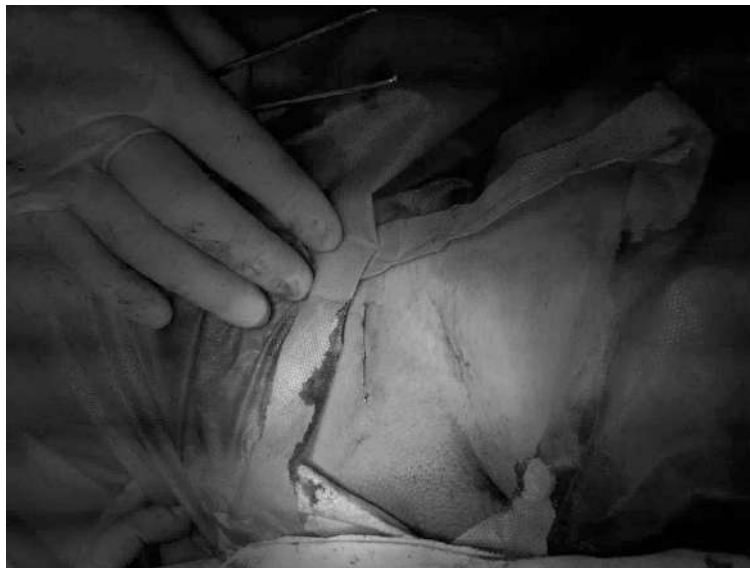

Рис. 5. Операційні рани зашивалися внутрішньодермалью, проленою ниткою

Контроль за безпекою оперативного втручання як для матері, так і плода проводили шляхом кардіотокографії, фетометрії до операції і після, оцінюючи тонус матки, характеристику серцебиття плода та його рухи (кількісні і їх якість). Під час проведення тумесцентної анестезії, оперативного втручання, в післяопераційному періоді ускладнень соматичного і акушерського статусів з боку матері і плода не відмічено. Перебіг вагітності, розвиток дитини в післяопераційному періоді у всіх оперованих – без особливостей. Під час оперативного втручання, в після операційному періоді у 100% оперованих вагітних змін тонусу матки, характеристик серцебиття і рухів плода не відзначено, як за даними кардіотокографії так і по суб'єктивній оцінці

вагітними свого стану та по характеристиці якості і кількості рухів плода, що вказувало на безпеку планового хірургічного лікування. У 98% оперованих в ранньому післяопераційному періоді отримано позитивний клінічний результат, як по суб'єктивній оцінці вагітними, так за даними інструментальних досліджень. В усіх оперованих пологи відбулися природним шляхом без геморагічних, тромбофлебетичних і тромбоемболічних ускладнень як під час виношування, пологів і в післяпологовому періоді не потребувало медикаментозної підтримки. В післяопераційному періоді виконували контрольне дуплексне сканування на наявність рефлюксів – виявлено їх відсутність так як перев'язані, появи нових не було виявлено (Рис. 6, 7).

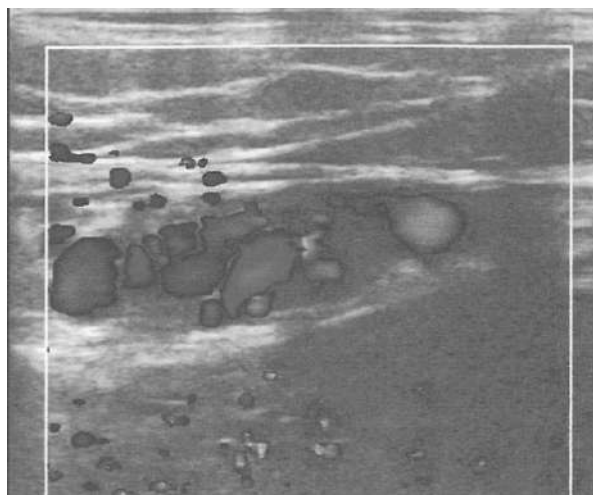


Рис. 6. УЗД-картина вен пахвинного каналу до операції

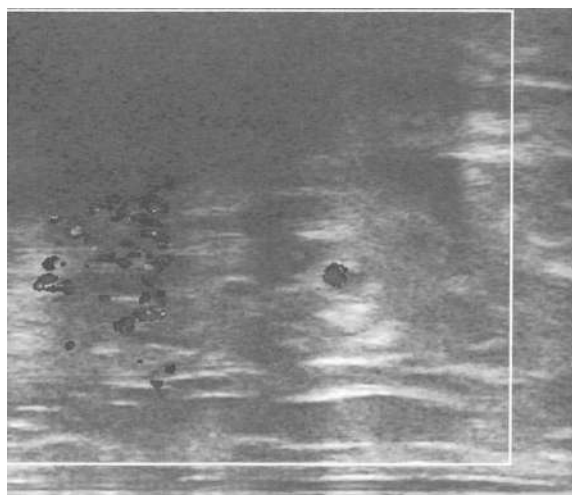


Рис. 7. УЗД-картина вен пахвинного каналу через 48 годин по операції

Післяопераційні рани зажили первинним натягом 98% оперованих. Вагітні оперовані в II триместрі і на початку III триместру виписувалися на 2 день після операції під нагляд лікаря акушера по місцю проживання. Пацієнтки, які прооперовані при кінці III триместру, знаходилися в стаціонарі до пологів. Фізичні навантаження рекомендовані в повному об'ємі по можливості всім пацієнткам. Антибіотики, венотоники, дезагреганти в післяопераційному періоді не призначали. Всім вагітним рекомендовано носіння еластичного трикотажу (панчіх) клас компресії 2. Знеболюючі препарати в післяопераційному періоді в таблетованій формі використовувало 25% оперованих вагітних упродовж перших годин.

**Перспективи подальших досліджень.** Перспективним є подальше дослідження даної патології, яка не така вже й рідкісна, для акушерської практики і практики загальних хірургів для розуміння причини болю в пахових ділянках особливо у вагітних, трактування грижеподібних випинань в цих ділянках в диференціальній діагностиці пахвинних або стегових кил, гематом пахових каналів при розриві вен пахвинного каналу під час переймів.

**Висновки.** Основним методом діагностики ПСВРВПК є дуплексне сканування.

Дуплексне сканування не є інвазивним методом, не викликало ятрогенних ускладнень як з боку вагітної, так плода.

Для отримання достовірних даних дослідження вен у вагітних у 100% виконувалось в поєднанні в положенні лежачі на лівому боці під кутом в 30 градусів і стоячи (ортостазі), коли напружені м'язи нижніх кінцівок, особливо м'язи гомілок (включена м'язева помпа гомілки). Ортостаз (ортостаз) ближче всього до фізіологічного стану. І окрім того, таке положення вагітної на лівому боці, запобігає розвитку у цієї категорії пацієнток (коли дослідження проводяться в горизонтальному положенні обстежуваної), особливо наприкінці II і впродовж III триместрів вагітності розвитку синдрому нижньої порожнистої вени або аортокавального синдрому. Окрім того використовували пробу Вальсальви, яка особливо важлива для виявлення та вивчення наявності патологічного рефлюксу шляхом збільшення венозного потоку.

ПСВРВПК трапляється у 8,24% вагітних у вигляді ізольованої форми, що проявляється кліні-

кою пахвинної кили, і варикозом зовнішніх статевих органів, варикозним розширенням вен нижніх кінцівок. Найчастіше, у 23,88% обстежуваних трапляється в поєднанні з варикозним розширенням підшкірних вен нижніх кінцівок, зовнішніх статевих органів і промежини (басейну сафенових і не сафенових вен).

Під час вагітності хірургічне лікування різних форм ПСВРВПК виконували в плановому порядку 18,11% вагітних у випадках неефективної консервативної терапії, коли захворювання клінічно прогресувало та при відсутності протипоказів до втручання у вагітної з боку соматичного і акушерського статусів. При ізольованій формі ПСВРВПК, коли варикозне поширення виходило за межі пахвинного каналу клінічно проявляючись варикозним розширенням вен зовнішніх статевих органів і/або нижніх кінцівок, накладались лігатури шляхом обшивання без висічення варикозних конгломератів і вен, що виходять із зовнішнього пахвинного кільця без розкриття пахвинного каналу.

При поєднанні ПСВРВПК, яке є причиною варикозного розширення вен зовнішніх статевих органів, нижніх кінцівок, з варикозним розширенням вен зовнішніх статевих органів, які виникли із гілок великої підшкірної вени за рахунок патологічного рефлюксу в них із сафенових вен через неефективність остіального клапану та власне варикозом сафенових вен виконували в одну сесію перев'язку вен і варикозних конгломератів шляхом накладанням лігатур шляхом обшивання їх із шовного матеріалу, що не розсмоктовуються, на вени, що виходять із зовнішнього пахового кільця без розкриття пахвинного каналу і на стовбури сафенових вен в ділянці соустій і на їх гілки. Варикозні конгломерати не висікалися.

Всі оперативні втручання виконувались під тумесцентною анестезією у II–III триместрах, тільки в акушерському стаціонарі у 98% випадків із короткотерміновим перебуванням в стаціонарі.

Під час проведення анестезії, оперативного втручання, в післяопераційному періоді у 100% оперованих ускладнень з боку соматичного і акушерського статусу матері і плода не відзначено. Перебіг вагітності, розвиток плода в післяопераційному періоді без особливостей.

**Інформація про конфлікт інтересів.** Автори заявляють про відсутність конфлікту інтересів при виконанні наукового дослідження та підготовці даної статті.

**Інформація про фінансування.** Автори гарантують, що вони не отримували жодних винагород в будь-якій формі, здатних вплинути на результати роботи.

**Особистий внесок кожного автора у виконання роботи:**

**Антонюк-Кисіль В.М.** – ідея дослідження, збір матеріалу, виконання операційних втручань, підготовка тексту;

**Дзюбановський І.Я.** – розробка концепції і дизайну дослідження, редагування;

**Єнікссва В.М.** – аналіз отриманих даних, статистична обробка даних;

**Лічнер С.І.** – збір матеріалу з акушерських питань;

**Липний В.М.** – збір матеріалу з акушерських питань;

**Семенюк М.В.** – збір матеріалу, аналіз отриманих даних з ультразвукової діагностики.

## Список використаної літератури

1. Medved VI. Pregnancy-associated pathology. Female doctor. 2012;2:8-14. [In Ukrainian].
2. Jung SC, Lee W, Chung JW, Jae HJ, et al. Unusual causes of varicose veins in the lower extremities: CT venographic and Doppler US findings. RadioGraphics. 2009;29:525-536.
3. Tsukanov YT, Kravchenko EN, Krivorotov IA, et al. Features of the clinical course of pregnancy and childbirth in women with varicose veins of vulva, vagina and perineum. Phlebology. 2013;2:21-5. [In Russian].
4. Chi C, Taylor A, Munjuluri N, et al. Diagnostic dilemma: round ligament varicosities in pregnancy. Acta Obstet Gynecol Scand. 2005;8:1126-7.
5. Pilkington SA, Rees M, Jones O, et al. Ultrasound diagnosis of round ligament varicosities mimicking inguinal hernias in pregnancy. Ann R Coll Surg Engl. 2004;86: 400-1.
6. Guillem P, Bounoua F, Duval G. Round ligament varicosities mimicking inguinal hernia: a diagnostic challenge during pregnancy. Acta Chir Belg. 2001;101:310-11.
7. Lee DK, Bae SW, Moon H, et al. Round ligament varicosities mimicking inguinal hernia in pregnancy. J Korean Surg Soc. 2011;80:437-9.
8. Ijpmma FF, Boddeus KM, de Haan HH, et al. Bilateral round ligament varicosities mimicking inguinal hernia during pregnancy. Hernia. 2009;13:85-8.
9. Cheng D, Lam H, Lam C. Round ligament varicosities in pregnancy mimicking inguinal hernia: an ultrasound diagnosis. Ultrasound Obstet Gynecol. 1997;9:198-9.
10. Smith P, Heimer G, Norgren A, et al. The round ligament– a target organ for steroid hormones. Gynecol Endocrinol. 1993;7:97-100.
11. Einarsson E, Elkoff B, Neglen P. Sclerography or surgery as treatment for varicose veins: a prospective randomized study. Phlebology. 1993;8:22-6.
12. Ryu KH, Yoon JH. Ultrasonographic diagnosis of round ligament varicosities mimicking inguinal hernia: report of two cases with literature review. Ultrasonography. 2014;33(3):216-221. DOI: 10.14366/usb.14006
13. Ilina IY, Dobrokhotova YE, Titchenko IP, et al. Varicose veins of the small pelvis in women as one of the manifestations of connective tissue dysplasia. Russian bulletin of obstetric and gynecology. 2009;2:39-42. [In Russian].
14. Kirichenko AI. Varicose veins of the small pelvis. In: Savelyev VS, editor. Phlebology. Moscow: Medicine; 2001. p. 574-85. [In Russian].
15. Bogachev VY. Varicose veins of the small pelvis. Consilium medicum. 2006;1:20-3 [In Russian].
16. Bergan JJ. Treatment of pelvic reflux (pelvic venous congestion) in North America. Vasc.Surg. 1997;31(2):256-61.
17. Lenkovic M, Carbaja R, Gruber V, et al Effect of progesterone and pregnancy on the development of varicose veins. Acta Dermatovenerol Croat. 2009;17(4):263-7.
18. Ramelet AA, Kern P, Perrin M. Les varices et telangiectasies. Paris: Masson; 2010. 392 p.
19. QH Nguyen, SM Gruenewald Doppler sonography in the diagnosis of round ligament varicosities during pregnancy. J Clin Ultrasound. 2008;36:177-9.
20. Huang A, Tweedie JH. Reducible inguinal swelling presenting during pregnancy: not always a hernia. J Obstet Gynecol. 1998;18:284.
21. Balian E., Lasry J-L, Coppe G, et al. Pelvipерineal venous insufficiency and varicose veins of the lower limbs. Phlebolympology. 2008;15(1):17-26.
22. Medved VI. Introduction to the clinic of extragenital pathology in pregnant women. Kiev: Avicenna; 2004. 168 p. [In Russian].
23. Gavrilov SG, Butenko OI, Chekashyna MA. Varicose veins of the small pelvis: the current state of the problem. Annals of Surgery. 2003;1:7-12. [In Russian].
24. Serov VN, Zharov EV. Modern principles of diagnosis and treatment of chronic venous insufficiency in pregnant women. Moscow: Scientific center of obstetrics, gynecology and perinatology of Rosmedtechnologies; 2007. 24 p. [In Russian].
25. Savelev VS. Varicose disease– modern condition of the old surgical problem. Annals of Surgery. 1999;2:6-10. [In Russian].
26. Gavrilov SG, Sazhyn AV, Temirbolatov MD Tactics of treatment of patients with concomitant varicose veins of the pelvic and lower extremities. Phlebology. 2017;11(3):120-130. DOI: 10.17116/flebo2017113120-130. [In Russian].
27. Kamaya A, Petrovitch A, Chen B. Spectrum of Color Doppler findings. J. Ultrasound Med. 2009;28:1031-41.
28. Frede TE. Ultrasonic visualization of varicosities in the female genital tract. J. Ultrasound Med. 1984;3:365-9.
29. Oh SN, Jung SE, Rha SE, et al. Sonography of various cystic masses of the female groin. J Ultrasound Med. 2007;26:1735-42.



30. McKenn DA, Carter JT, Poder L, et al. Round ligament varices: sonographic appearance in pregnancy. *Ultrasound Obstet Gynecol.* 2008;31:355-7.
31. Uzun M, Akkan K, Coskun B. Round ligament varicosities mimicking inguinal hernias in pregnancy: importance of color Doppler sonography. *Diagn Interv Radiol.* 2010;1:150-2.
32. Petrov VV, Shmidt AA, Novikov KV, Timoshkova YL. Genital-perineal varicose as a form of manifestation of progressive varicose veins of the lower extremities in pregnant women. *Bulletin of the Russian Military Medical Academy.* 2012;4(40):228-32.
33. Lafrati MD, Welch HJ, O'Donnell TF. Subfascial endoscopic perforator ligation: An analysis of early clinical outcomes and cost. *J.Vasc.Surg.* 1998;26:991-5.

**Стаття надійшла до редакції: 9.10.2017 р.**

**Рецидиви варикозної хвороби після застосування ендовазальних термічних методик**

М.О. Артеменко, О.Ю. Усенко

[ukr.phlebolog@gmail.com](mailto:ukr.phlebolog@gmail.com)*Національний інститут хірургії та трансплантології імені О.О. Шалімова НАМН України, Київ***Реферат**

**Вступ.** За останнє десятиріччя мініінвазивні методики фактично замінили «класичну» хірургію варикозної хвороби в світі та активно витісняють її в Україні. Але радикально знизити ризик рецидивів порівняно з «класичною» хірургією поки не вдається, до того ж застосування цих методик для лікування рецидивних форм варикозної хвороби (РФВХ) є неабияким викликом навіть для досвідченого флеболога.

**Мета дослідження.** Оцінити частоту РФВХ після застосування ендовазальних термічних (ЕТ) методик та показати результати застосування ЕТ методик в лікуванні РФВХ.

**Матеріали та методи.** Нерандомізоване ретроспективне дослідження за період з листопада 2015 року по квітень 2018 року включало 420 пацієнтів, яким були проведені ЕТ методики, що включали 86 (20,48%) пацієнтів з РФВХ, з них 19 (4,52%) пацієнтів з РФВХ після лікування на власній базі. Пацієнтам з РФВХ проводились ЕВЛК та пінна склеротерапія (ПС). 38 (44,19%) пацієнтам була проведена ЕВЛК, 28 (32,56%) пацієнтам – ПС, 20 (23,25%) пацієнтам була проведена ЕВЛК в поєднанні з ПС.

**Результати досліджень та їх обговорення.** Через 3, 6 та 12 місяців у 81 (94,19%) пацієнта оброблені вени були оклюзовані, у 5 (5,81%) пацієнтів був виявлений новий рефлюкс на пролікованих кінцівках. При цьому якість життя поліпшилась в усіх випадках – середня кількість балів VCSS до лікування складала 5,2, через 1 місяць VCSS складав 1,9; через 6 та 12 місяців кількість балів VCSS складала 1,3.

**Висновки.** Повторне застосування мініінвазивних методик у пацієнтів з РФВХ є технічно непростим завданням, але має ефективність на рівні 94%. Частота рецидивів після ЕТ методик відповідає загальносвітовим даним.

**Ключові слова:** ендовазальна лазерна коагуляція, радіочастотна облітерація, рецидив, варикозна хвороба, пінна склеротерапія

**The problem of recurrence of varicose disease in the perspective of the use of endovascular thermal techniques: an analysis of own experience**

Artemenko M.O., Usenko O.Yu.

*National Institute for Surgery and Transplantology named after O.O. Shalimov, National Academy of Medical Science of Ukraine, Kyiv***Abstract**

Over the last decade, minimally invasive techniques have in fact replaced the "classic" surgery of varicose veins in the world and actively supplant it in Ukraine. But it is still not possible to radically reduce the risk of recurrence in comparison with "classical" surgery, besides the application of these methods for the treatment of recurrent forms of varicose veins (RFVV) is a significant challenge, even for an experienced phlebologist.

**The aim** of the study was to evaluate the frequency of RFVV after application of endovascular thermal (ET) techniques and to show the results of the use of ET techniques in the treatment of RFVV.

**Materials and methods.** The unannounced retrospective study for the period from November 2015 to April 2018 included 420 patients undergoing ET techniques, which included 86 (20.48%) patients with RFVV, of which 19 (4.52%) of patients with RFVV after treatment at your own base. Patients with RFVV underwent endovasal laser treatment (EVLV) and/or ultrasound-controlled foam sclerotherapy (UFS). 38 (44.19%) patients had EVLV, 28 (32.56%) patients UFS, 20 (23.25%) patients had EVLV in combination with UFS. After 3, 6 and 12 months, in 81 (94.19%) cases occlusion of the treated vein was observed, and in 5 (5.81%) cases a new reflux on the treated limb emerged. In all cases, the quality of life improved – the average number of VCSS points was: before treatment 5.2, in 1 month after – VCSS was 1.9; in 6 and 12 months, the number of VCSS points was 1.3.

**Conclusion.** Repeated use of minimally invasive techniques in patients with RFVV is a technically challenging task, but has a high efficiency of 94%. Relapse rate after ET techniques corresponds to world-wide data.

**Вступ.** За останні роки ендовазальні термічні методики (ЕТ) витіснили «класичну» хірургію варикозної хвороби в світі. Вражаючі результати застосування ендовазальної лазерної коагуляції (ЕВЛК) та радіочастотної облітерації (РЧО) вен призвели до того, що за якісь десять років дані методики стали переважати в хірургічному лікуванні варикозної хвороби (ВХ) [1]. Відмінні короткострокові результати подарували надію сучасним флебологам та їх пацієнтам. Але вже дані се-

редньо- та довгострокових результатів, на жаль, показують рівень рецидивів ВХ не кращі за «класичний» стріпінг [2]. ЕТ методики розвиваються та вдосконалюються з плином часу, покращуються результати, але значно знизити частоту рецидивів поки не вдається. Більше того, застосування саме сучасних методик для лікування рецидивних форм варикозної хвороби (РФВХ) є досить складним завданням навіть для досвідченого флеболога.

**Мета дослідження.** Метою дослідження було оцінити частоту виникнення РФВХ після застосування ЕТ методик та спробувати визначити можливі причини їх виникнення.

**Матеріали та методи.** Нерандомізоване ретроспективне дослідження за період з листопада 2015 року по квітень 2018 року включало 420 пацієнтів,

яким було проведено ЕТ методики на базі кабінету лазерної хірургії НІХТ ім. О.О. Шалімова. Було відібрано 86 (20,48%) пацієнтів з РФВХ, із них 19 (4,52%) пацієнтів з РФВХ після проходження лікування на власній базі. Остання категорія пацієнтів була визначена як «повторні», інші 67 (15,96%) пацієнтів з РФВХ – як «первинні».

Таблиця 1

Зведені статистичні дані по пацієнтах

Показник	Пацієнти загалом	Пацієнти з РФВХ	Критерій P
Стать (Ч/Ж)	130/204	34/52	0,883
Середній вік (роки)	49,71±5,39	54,21±6,21	0,106
Передопераційний VCSS	8,1±6,2	8,7±7,3	0,346
Уражений венозний басейн (ВПВ/МПВ/інші)	246/56/32	37/31/18	0,286
Різновид операції (ЕВЛК/РЧО)	320/14	81/5	0,976
Кількість часу з моменту операції (місяці)	-	19,32±5,86	-
СЕАР по класах:			
C2	231	15	-
C3	48	53	-
C4	36	13	-
C5/6	19	5	-

Оцінюючи статистичні дані, варто звернути увагу на декілька важливих моментів. Достовірної різниці в статевому та віковому розподілі виявлено не було, різниця в якості життя, оцінена за VCSS, також була недостовірною. В клініці (з немедичних причин), в основному проводилась ЕВЛК, кількість РЧО була незначною, порівняно з ЕВЛК. У випадку РФВХ, якщо пацієнту проводилось декілька операцій, час до виникнення рецидиву відраховувався від найпершої.

Дані розподілу по класах СЕАР може свідчити як про те, що важкі форми ВХ (С3-6) більш схильні до рецидиву, ніж С2; так і про те, що пацієнти з

більш важкими формами ВХ, що виникли на фоні РФВХ більш схильні до повторного звернення за медичною допомогою і, відповідно, хірургічної корекції.

З метою аналізу можливих причин та механізмів розвитку рецидиву, всі пацієнти з РФВХ були поділені на 3 умовні категорії:

- 1) з реканалізацією раніше пролікованого стовбура;
- 2) з неангіогенезом зони співусть або сафенового простору;
- 3) з розвитком рефлюксу в інших зонах або венозних басейнах, що не були проліковані раніше.

Таблиця 2

Розподіл пацієнтів із РФВХ по категоріях

	1 категорія	2 категорія	3 категорія
Група «первинних»	11 (16,42%)	32 (47,76%)	24 (35,82%)
Група «повторних»	2 (10,52%)	1 (5,26%)	16 (84,22%)

1 категорія пацієнтів розглядалася як «чистий» рецидив після лікування, найбільш частими та вірогідними причинами якого були технічні чи тактичні помилки під час первинного лікування. Також, з власного досвіду, реканалізація стовбура вени могла виникати, якщо даний стовбур містив тромботичні маси (навіть залишкові) в просвіті вени під час коагуляції. Поява неангіогенезу ділянки співусть або сафенового простору, характерна для 2 категорії пацієнтів, у літературі пояснюється контактом інтими з оточуючими тканинами під час кросектомії або інших схожих процедур

під час венектомії [3]. 3 категорія пацієнтів розглядалася більше як прогрес захворювання, ніж «чистий» рецидив, оскільки очевидно, що виникнення рефлюксу в непролікованих венозних басейнах не може бути наслідком будь-якої методики. При цьому слід враховувати, що оскільки сучасний флеболог має бути досвідченим фахівцем в ультразвуковій діагностиці, виникає питання якісної перевірки наявності рефлюксу в усіх венозних басейнах, та, відповідно, можливості тактичної помилки при доопераційному обстеженні пацієнта.

Розподіл пацієнтів за методиками

	Група «первинних»	Група «повторних»	Критерій Р
ЕВЛК, всього:	63	18	0,505
з них із кросектомією	24	0	
з них із «гемоглобіновим» лазером	61	0	
з них із «водним» лазером	2	18	0,439
РЧО	4	1	0,876
Час із моменту операції	17,56±6,01	18,41±3,65	0,106

Щодо методик, за якими були проліковані пацієнти в нашій клініці – основною методикою була ЕВЛК з використанням діодного лазера з довжиною хвилі 1470 нм («водний») та радіальних 2-кільцевих та однокільцевих світловодів. Нами застосовувався лазерний апарат «Ліка Хірург» (Україна), світловоди виробництва Biolitec (ФРН), Tobrix (Нідерланди) та LGO (ФРН). З немедичних причин менше застосовувався апарат для РЧО

RFG-2 компанії «Medtronics» з електродом ClosureFast (всє – США). Ультразвукове дослідження та інтра- та післяопераційний контроль здійснювались апаратом UGEO NM70A компанії «Samsung» (Південна Корея) з використанням лінійного датчика 7–12 МГц. Лазерні апарати з довжиною хвилі 940/960 нм («гемоглобінові») та торцеві світловоди не використовувались. Кросектомія за жодних обставин не проводилась.

Таблиця 4

Розподіл пацієнтів за ускладнюючими факторами

	Група «первинних»	Група «повторних»	Критерій Р
Варикотромбофлебіт	5	4	0,804
Вроджена судинна мальформація	12	2	>0,05
Післятромбофлебітична хвороба	5	1	>0,05
Анатомічні складнощі (діаметр вени > 20 мм, звивистість вени)	-	1	-

З метою виявлення можливих чинників, здатних вплинути на вірогідність рецидиву, дані пацієнтів були проаналізовані та виділені підгрупи пацієнтів з такими ускладнюючими факторами, як варикотромбофлебіт, вроджені судинні мальформації та післятромбофлебітична хвороба. Також, згідно з даними літератури [4], на результат лікування із застосуванням ЕТ методик може впливати діаметр вени [4,5,6] та її анатомічні особливості (звивистість тощо) [4,7], але отримати такі дані для групи пацієнтів, оперованих не в нашій клініці («первинних»), було неможливо через відсутність подібних даних. Серед пацієнтів, оперованих в нашій клініці («вторинних»), лише в 1 пацієнта з діаметром ВПВ 26 мм в період 18 місяців виникла сегментарна реканалізація ділянки ВПВ, яка була усунена шляхом пінної склеротерапії (ПС).

Розбір особливостей вибору та застосування ЕТ методик та/або ПС не були метою даної роботи та дані питання будуть детально розглянуті в подальших роботах. Зважаючи на хірургічне спрямування роботи, залишити ці питання без короткого розгляду було б неправильно.

Пацієнтам з РФВХ проводились ЕВЛК та пінна склеротерапія (ПС), всі втручання відбувалися із застосуванням тумесцентної анестезії розчином Klein [9]. Використовувались радіальні слім (400 мкм) світловоди 2-кільцеві та 1-кільцеві (Biolitec (ФРН) та Tobrix (Нідерланди), відповідно). Проводи-

лась безперервна ручна тракція світловоду на потужності 8-10 Вт, середній LEED складала 81 Дж/см. ПС проводилась піною 1% та 3% етоксисклеролу під контролем ультразвуку, згідно з методикою Tessari [10], кількість сеансів варіювала від 2 до 5, в середньому 2,62. Після втручання призначались компресійні панчохи 2 класу призначались на 30 днів. Контрольні огляди з обов'язковим ультразвуковим контролем проводились на 1, 10, 30 та 90 день. Всі процедури виконувались в режимі стаціонару 1 дня.

**Результати досліджень та їх обговорення.** Аналіз даних пацієнтів з РФВХ дозволяє звернути увагу на декілька моментів:

- ✓ значно меншу кількість неоангіогенезу ділянки співусть в нашій клініці можна пояснити відсутністю кросектомії в усіх випадках, можливий механізм – відсутність контакту внутрішньої стінки вени з оточуючими тканинами (що має місце при кросектомії);

- ✓ переважне виявлення рефлюксу в нових зонах є, більшою мірою, ознакою прогресу захворювання, однак в деяких випадках можна говорити про вади діагностики на доопераційному етапі (невиявлення усіх шляхів рефлюксу на доопераційному ультразвуковому дослідженні);

- ✓ низький рівень реканалізації стовбурів можна пояснити ефективністю відпрацьованої методики (поєднання радіального світловоду та «водного» лазера);

- ✓ застосування кросектомії та «гемоглобінового» лазера та торцевого світловоду (одночасно

застосування «гемоглобінового» лазера та радіально-го світловоду в нашій клініці не проводилось, та серед інших випадків виявлено не було) можливо підвищує ризик рецидиву;

✓ проведення ЕТ методик пацієнтам з вродженими судинними мальформаціями та посттромбофлебітичною хворобою достовірно підвищує ризик рецидиву;

✓ залежності ризику рецидиву від віку, статі чи ураженого венозного басейну виявлено не було;

✓ середній час виявлення рецидиву – 19 місяців з моменту первинної операції, таким чином, в період між 12 та 24 місяцями після втручання слід особливо уважно проводити ультразвукові дослідження прооперованим пацієнтам.

У плані корекції РФВХ 38 (44,19%) пацієнтам була проведена ЕВЛК, 28 (32,56%) пацієнтам – ПС, 20 (23,25%) пацієнтам була проведена ЕВЛК в поєднанні з ПС. Через 3, 6 та 12 місяців у 81 (94,19%) пацієнта оброблені вени були оклюзовані, у 5 (5,81%) пацієнтів був виявлений новий рефлюкс на пролікованих кінцівках. Серед пацієнтів з повторно виявленим рефлюксом були пацієнти з усіх 3 категорій. Однак якість життя поліпшилась в усіх випадках – середня кількість балів VCSS [10] до лікування

складала 5,2; через 1 місяць VCSS складав 1,9; через 6 та 12 місяців кількість балів VCSS складала 1,3.

**Висновки.** Загалом, частота рецидивів після ЕТ методик в нашій клініці відповідає загальносвітовим даним.

1. Застосування сучасних різновидів ЕТ методик здатне знизити ризик рецидиву, порівняно з попередніми різновидами методик.

2. Своєчасний та регулярний ультразвуковий контроль дозволяє виявити рецидив на ранніх стадіях та збільшити ефективність та мініінвазивність повторного втручання.

3. Повторне застосування мініінвазивних методик у пацієнтів з РФВХ є технічно непростим завданням, але дає ефективність на рівні 94%.

4. Застосування сучасних ЕТ методик в лікуванні РФВХ не тільки безпечне та ефективне, але дозволяє значно підвищити якість життя та косметичних ефект для пацієнта, що враховуючи стать та вік основного контингенту пацієнтів є вкрай важливим.

**Перспективи подальших досліджень у даному напрямку.** Навіть із впровадженням сучасних мало-травматичних та високоефективних методик, проблема рецидиву варикозної хвороби досі не вирішена та потребує подальшого дослідження.

**Інформація про конфлікт інтересів.** Автори заявляють про відсутність конфлікту інтересів при виконанні наукового дослідження та підготовці даної статті.

**Інформація про фінансування.** Автори гарантують, що вони не отримували жодних винагород в будь-якій формі, здатних вплинути на результати роботи.

**Особистий внесок кожного автора у виконання роботи:**

**Артеменко М.О.** – розробка концепції і дизайну дослідження, збір матеріалу, статистична обробка даних, підготовка тексту;

**Усенко О.Ю.** – аналіз отриманих даних, редагування.

#### Список використаної літератури

1. O'Donnell TF, Balk EM, Dermody M, Tangney E, Iafrati MD. Recurrence of varicose veins after endovenous ablation of the great saphenous vein in randomized trials. *J Vasc Surg: Venous and Lym Dis.* 2016;4:97-105.
2. Bush RG, Bush P, Flanagan J, Fritz R, Gueldner T, Koziarski J, et al. Factors associated with recurrence of varicose veins after thermal ablation: results of the recurrent veins after thermal ablation study. *The Scientific World Journal.* 2014 Jan; Volume 2014. Article ID 505843, 7 p. Available from: <https://www.hindawi.com/journals/tswj/2014/505843> DOI: 10.1155/2014/505843
3. Ostler AE, Holdstock JM, Harrison CC, et al. Strip-tract revascularization as a source of recurrent venous reflux following high saphenous tie and stripping: results at 5–8 years after surgery. *Phlebology.* 2015;30(8):569-72.
4. Van der Velden SK, et al. Predictors of recanalization of the great saphenous vein in randomized controlled trials 1 year after endovenous thermal ablation. *European Journal of Vascular and Endovascular Surgery.* 2016 Aug;52(2):234-41. Available from: [https://www.ejves.com/article/S1078-5884\(16\)00059-9/fulltext](https://www.ejves.com/article/S1078-5884(16)00059-9/fulltext) DOI: 10.1016/j.ejvs.2016.01.021
5. Florescu C, Curry G, Buckenham T. Role of endovenous laser therapy in large and very large diameter great saphenous veins. *ANZ J Surg.* 2014 May;86(7-8):608-11. DOI: 10.1111/ans.12672
6. Starodubtsev V, Lukyanenko M, Karpenko A, Ignatenko P. Endovenous laser ablation in patients with wide diameter of the proximal segment of the great saphenous vein: Comparison of methods. *Phlebology.* 2015 Dec;30(10):700-5. DOI: 10.1177/0268355514555546.
7. Hao S, Cox S, Monahan TS, Flohr T, Sarkar R. A Defined protocol to resolving cannulation failure during endovenous ablation procedures. *Annals of Vascular Surgery.* 2017 Nov;45:324-9. DOI: 10.1016/j.avsg.2017.07.010.
8. Klein JA. The tumescent technique for liposuction surgery. *Am J Cosmetic Surg.* 1987;4:263-7.
9. Tessari L, Cavezzi A, Frullini A. Preliminary experience with a new sclerosing foam in the treatment of varicose veins. *Dermatol Surg.* 2001 Jan;27(1):58-60.
10. Vasquez MA, Rabe E, McLafferty RB, et al. Revision of the venous clinical severity score: Venous outcomes consensus statement: Special communication of the American Venous Forum Ad Hoc Outcomes Working Group. *J Vasc Surg.* 2010;52:1387-96.

Стаття надійшла до редакції: 23.08.2017 р.

## Хірургічне лікування гострого біліарного панкреатиту

С.М. Василюк, А.Г. Шевчук, В.В. Іванина, В.І. Гудивок, А.І. Гуцуляк, В.С. Осадець  
[surifnmu@gmail.com](mailto:surifnmu@gmail.com)

*Івано-Франківський національний медичний університет, Івано-Франківськ*

### Реферат

**Вступ.** Незважаючи на широке поширення поєднаного ураження біліарної системи і підшлункової залози, чимало питань тактики лікування залишаються невирішеними. Не викликає сумнівів, що адекватне лікування цієї патології повинно поєднувати хірургічну і консервативну складові, які будуть визначатися особливостями перебігу патологічних процесів у жовчовивідних протоках і в підшлунковій залозі.

**Матеріали та методи.** Проведено клінічне обстеження і лікування 126 пацієнтів з гострим біліарним панкреатитом. Чоловіків було 32 (25,4 %), жінок – 94 (74,6%). У 65 пацієнтів з гострим біліарним панкреатитом був ізольований холецистолітаз (перша група). У 35 пацієнтів було діагностовано дрібні конкременти у різних відділах спільної жовчної протоки, які не спричиняли обтурації загальної жовчної протоки (друга група). У 26 пацієнтів діагностували обтуравальні конкременти спільної жовчної протоки, в тому числі – вклинени у великий дуоденальний сосок (третья група).

**Результати досліджень та їх обговорення.** Клінічна симптоматика, показники біохімічного аналізу крові, підвищення  $\alpha$ -амілази, ліпази, панкреатичної  $\alpha$ -амілази та позитивний АСТІМ Pancreatitis тест дозволяли встановити попередній діагноз гострого панкреатиту. Ультразвукове дослідження (УЗД) оцінювало зміни у підшлунковій залозі, однак не завжди повноцінно характеризувало стан позапечінкових жовчних протоків. Для повноцінної характеристики патології спільної жовчної протоки застосовували магнітно-резонансну томографію (МРТ), що дозволяло чітко встановити генез гострого біліарного панкреатиту. На першому етапі лікування всі діагностично-лікувальні заходи виконували впродовж 24 годин. У 80,0 % пацієнтів першої групи на УЗД були встановлено відсутність патологічних включень у спільній жовчній протоці. У 20,0 % пацієнтів проводили МРТ. 25,7 % пацієнтів другої групи потребували застосування МРТ, а 74,3 % – транспапілярної ендоскопічної рентгенографії. У третій групі тільки у 7,7 % УЗД було ефективним. Інші пацієнти цієї групи для верифікації причини гострого біліарного панкреатиту потребували застосування інших методів променевої діагностики. Впродовж 24 годин лапароскопічна холецистектомія (ЛХЕ) була виконана у 49 пацієнтів (75,4 %) першої групи. У хворих другої і третьої груп проводили ендоскопічну діагностику і ревізію позапечінкових жовчних шляхів з наступним проведенням ЛХЕ впродовж 24 годин. У 12 (9,5 %) виникали ускладнення, пов'язані з несприятливим перебігом запального процесу в підшлунковій залозі та перипанкреатичній клітковині. У 2 хворих першої групи, 3 – другої та 2 – третьої діагностували формування несправжніх панкреатичних кіст. Враховуючи їхній сприятливий перебіг та відсутність лабораторних та клінічних даних за їхнє інфікування, цим пацієнтам рекомендували в подальшому динамічне спостереження в амбулаторних умовах. У 5 хворих формувались абсцеси заочеревинного простору (у 3 другої групи та у 2 – третьої).

**Висновки.** Діагностична тактика при гострому біліарному панкреатиті повинна включати: визначення активності ліпази,  $\alpha$ -амілази, панкреатичної  $\alpha$ -амілази, АСТІМ Pancreatitis тест та МРТ. У пацієнтів з гострим біліарним панкреатитом необхідно дотримуватися активної хірургічної тактики, що передбачає ЛХЕ при холецистолітазі та ендоскопічну транспапілярну декомпресію спільної жовчної протоки при холедохолітазі, в межах 24 годин перебування пацієнта у хірургічному відділенні.

**Ключові слова:** гострий панкреатит, діагностика, лікування, холецистектомія

### Surgical treatment of acute biliary pancreatitis

Vasyliuk S.M., Shevchuk A.H., Ivanyna V.V., Hudyvok V.I., Hutsuliak A.I., Osadets V.S.

*Ivano-Frankivsk National Medical University, Ivano-Frankivsk*

### Abstract

**Introduction.** Despite the widespread of associated damage of the biliary system and the pancreas, a lot of issues of treatment tactics remain unresolved. There is no doubt that an adequate treatment of this pathology should combine the surgical and conservative components which will be determined by the peculiarities of the course of pathological processes in the bile ducts and in the pancreas.

**Materials and methods.** A clinical examination and treatment of 126 patients with acute biliary pancreatitis have been performed. Men were 32 (25.4%), women – 94 (74.6%). There was isolated cholecystolithiasis in 65 patients with acute biliary pancreatitis (group 1). 35 patients were diagnosed small concretions in different parts of the common bile duct, which did not cause obstruction of the common bile duct (group 2). 26 patients were diagnosed obturating concretions of the common bile duct, including – impacted into a large duodenal papilla (third group).

**Results and their discussion.** Clinical symptomatology, biochemical blood count, elevation of  $\alpha$ -amylase, lipase, pancreatic  $\alpha$ -amylase, and positive ACTIM Pancreatitis test allowed us to establish a preliminary diagnosis of acute pancreatitis. Ultrasound examination evaluated changes in the pancreas, but did not always fully describe the state of extrahepatic bile ducts. Magnetic resonance imaging (MRI) was used to fully characterize the pathology of the common bile duct, which made it possible to clearly identify the genesis of acute biliary pancreatitis. At the first stage of treatment, all diagnostic-therapeutic measures were performed during 24 hours. The absence of pathological inclusions in the common bile duct was determined in 80.0% of patients of group 1 using ultrasound examination. MRI was performed for 20.0% of patients. 25.7% of patients of group 2 needed MRI, and 74.3% – transpapillary endoscopic radiography. The ultrasound examination was effective only in 7.7% of patients of group 3. Other patients in this group to verify the cause of acute biliary pancreatitis required the use of

other methods of radiotherapy. During 24 hours, laparoscopic cholecystectomy (LCE) was performed in 49 patients (75.4%) of group 1. Patients of groups 2 and 3 were performed endoscopic diagnostics and revision of extrahepatic biliary ducts, followed by LCE during 24 hours. 12 (9.5%) patients had complications related to the unfavorable course of the inflammatory process in the pancreas and peripancreatic tissue. The formation of false pancreatic cysts was diagnosed in 2 patients of group 1, in 3 patients – group 2 and in 2 patients – group 3. Taking into account their favourable course and the absence of laboratory and clinical data for their infection, these patients were recommended to follow dynamic observation in the outpatient settings. Abscesses of retroperitoneal space developed in 5 patients (group 2 – in 3 patients and group 3 – in 2 patients).

**Conclusion.** Diagnostic tactics in acute biliary pancreatitis should include: determination of the activity of lipase,  $\alpha$ -amylase, pancreatic  $\alpha$ -amylase, АСТІМ Pancreatitis test and MRI. Active surgical tactics involving LCE should be used in patients with acute biliary pancreatitis in cholecystolithiasis, and also endoscopic transpapillary decompression of the common bile duct in choledocholithiasis, within 24 hours of patient's stay in the surgical department.

**Key words:** acute pancreatitis, diagnosis, treatment, cholecystectomy

**Вступ.** Тактика лікування хворих на гострий біліарний панкреатит визначається низкою чинників, серед яких найбільш важливими є клініко-морфологічна форма, тяжкість стану хворого, етіотропний фактор захворювання та ін. [1]. Незважаючи на широке поширення поєднаного ураження біліарної системи і підшлункової залози, чимало питань тактики лікування залишаються невирішеними. В доступній літературі ми не виявили єдиного алгоритму лікування гострого біліарного панкреатиту. Поряд з цим, не викликає сумнівів, що адекватне лікування цієї патології повинно поєднувати хірургічну і консервативну складові, які будуть визначатися особливостями патологічних процесів у жовчовивідних шляхах і в підшлунковій залозі [2].

Аналізуючи сучасні хірургічні підходи до лікування гострого біліарного панкреатиту, нами було виділено декілька напрямків. Ряд дослідників вказують, що ургентне операційне втручання показано при клінічних ознаках перитоніту, деструктивного холециститу, неефективності консервативної терапії та при наростанні ознак інтоксикації. В інших випадках рекомендують проводити консервативну терапію. Після ліквідації клініки гострого панкреатиту і дообстеженні пацієнта проводиться планове оперативне лікування патології біліарної системи. Цю тактику обґрунтовують нижчою частотою розвитку небезпечних гнійних і поліорганичних ускладнень [3].

Поряд з цим, у літературі існує думка про доцільність більш активного і раннього оперативного втручання [4,5]. Дослідники вказують, що наявність гострого біліарного панкреатиту є показом до термінової операції, яку необхідно виконувати ендоскопічно. Об'єм і характер операції повинен бути суворо аргументований, а лікування може бути успішне тільки в тому випадку, коли видаляється патологічне вогнище (жовчний міхур, конкременти) і створюються умови для безперешкодного відтоку жовчі [6,7].

**Мета дослідження.** Оцінити ефективність активної хірургічної тактики у пацієнтів з гострим біліарним панкреатитом в залежності від локалізації конкрементів у різних відділах жовчовивідної системи.

**Матеріали та методи.** Нами проведене клінічне обстеження і лікування 126 хворих на гострий біліарний панкреатит. Серед обстежених пацієнтів чоловіків було 32 (25,4 %), жінок – 94 (74,6%). Критеріями включення хворих в дослідження були: вік від 18 років, клінічні та інструментальні ознаки гострого панкреатиту, наявність в анамнезі холелітіазу або встановлення цього діагнозу на час поступлення пацієнта в

стаціонар. Критеріями виключення були: медикаментозний, вірусний, ятрогенний панкреатит, тяжка хронічна ниркова дисфункція ( $\text{MDRD} \leq 30$  мл/хв), клас 2 чи вище хронічної серцевої недостатності за NYHA, кисневозалежне хронічне обструктивне захворювання легень, цироз печінки, тяжка анемія, злоякісні пухлини, годування грудьми чи вагітність, тяжкі вроджені чи набуті імунodefіцитні стани.

Виходячи з даних об'єктивного обстеження, результатів лабораторних та інструментальних досліджень, нами було виділено три групи хворих. До першої групи увійшли 65 хворих на гострий біліарний панкреатит, у яких спостерігався ізольований холецистолітіаз. Серед них у 42 був діагностований гострий калькульозний холецистит, у 23 – хронічний калькульозний холецистит. Другу групу склали 35 пацієнтів з гострим біліарним панкреатитом, у яких було верифіковано наявність дрібних конкрементів у різних відділах жовчовивідних шляхів, які не спричинили обтурації загальної жовчної протоки. Серед цих хворих у 14 в анамнезі була виконана холецистектомія. Двадцять шість хворих сформували третю групу. У них були верифіковані обтурувальні конкременти спільної жовчної протоки, в тому числі – вклинені у великий дуоденальний сосок. Серед них у семи був відсутній жовчний міхур, в результаті проведеної в анамнезі холецистектомії.

**Результати досліджень та їх обговорення.** Специфічна клінічна симптоматика, оцінка показників біохімічного аналізу крові, підвищення  $\alpha$ -амілази, ліпази, панкреатичної  $\alpha$ -амілази та позитивний АСТІМ Pancreatitis тест дозволяли встановити попередній діагноз гострого панкреатиту. Трансабдомінальне УЗД дозволяло оцінити зміни збоку підшлункової залози, однак не завжди повноцінно характеризувало стан позапечінкових жовчних протоків. Для повноцінної характеристики загальної жовчної протоки ми застосовували магнітно-резонансну томографію (МРТ) панкреатобіліарної зони, що дозволяло чітко встановити генез гострого біліарного панкреатиту.

На першому етапі лікування (фаза панкреатичного шоку) всі діагностично-лікувальні заходи вважали за доцільне виконувати впродовж 24 годин з часу поступлення пацієнта в стаціонар. У хворих першої групи після проведення передопераційної консервативної терапії, спрямованої на зниження ферментної агресії та пов'язаних з нею запальних змін в підшлунковій залозі, попередження інфікування парапанкреатичної клітковини та корекцію супутньої патології і системних змін, спричинених панкреатитом.

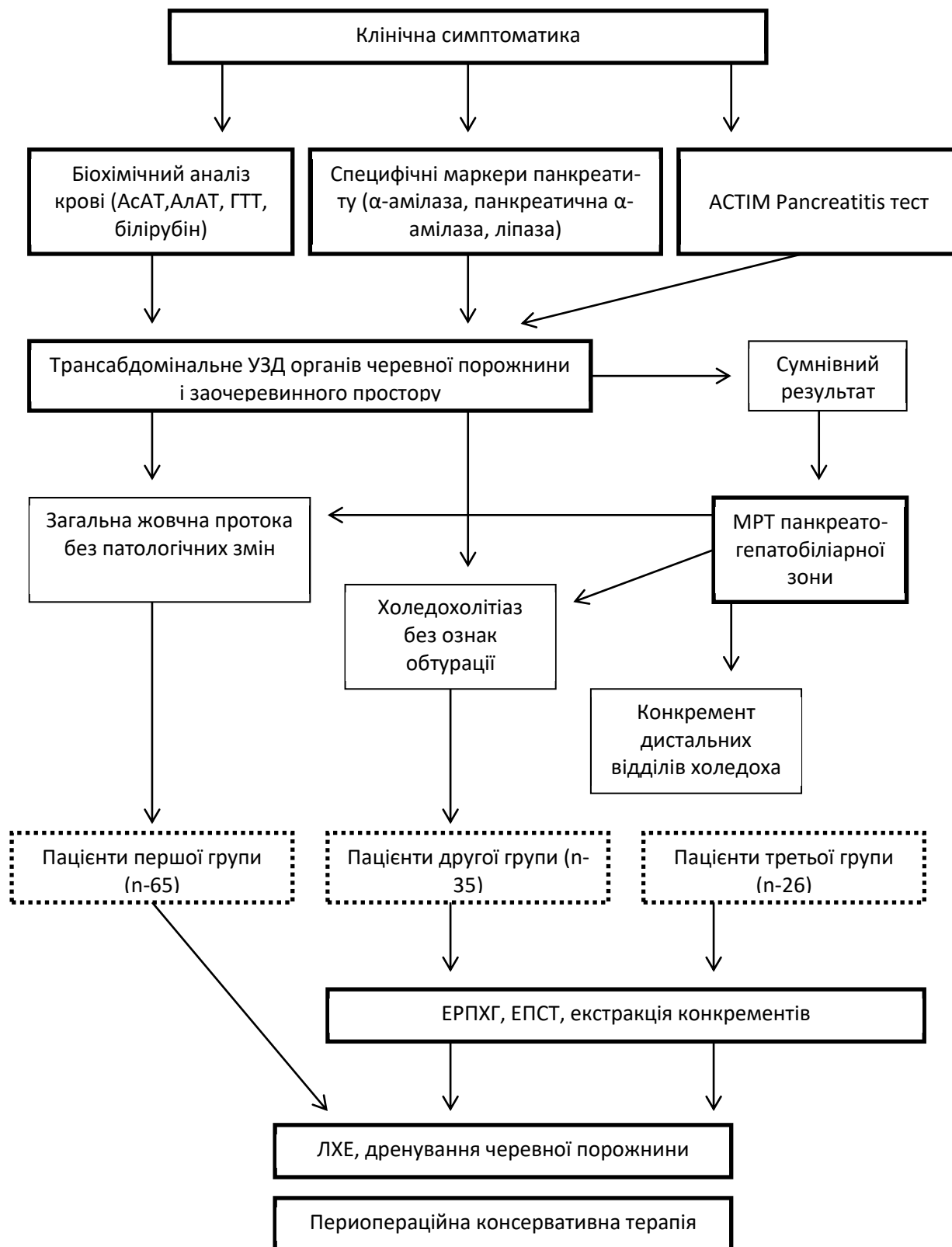


Рис. 1. Діагностично-лікувальний алгоритм у пацієнтів із гострим біліарним панкреатитом

Найбільш практично важливими специфічними лабораторними тестами гострого біліарного панкреатиту була оцінка рівня в крові  $\alpha$ -амілази, панкреатичної  $\alpha$ -амілази та (у частини пацієнтів)

ACTIM Pancreatitis тест. Підвищення активності ліпази в сироватці крові, як діагностичного маркеру, оцінювалось тільки на фоні підвищення  $\alpha$ -амілази в сироватці крові та сечі. Одразу при поступ-



ленні пацієнтів у приймальне відділення виконували трансабдомінальне ультразвукове дослідження (УЗД) органів черевної порожнини та заочеревинного простору. Згідно з локальними протоколами, проводили оглядову рентгенографію органів грудної клітки та органів черевної порожнини. У 57,9 % хворих виконували ургентну ЕФГДС. Як правило, це були пацієнти з підозрою на супутню гастродуоденальну патологію та при сумнівах у встановленні діагнозу гострого панкреатиту.

Серед 65 пацієнтів першої групи у 80,0 % під час трансабдомінального УЗД були чітко верифіковані специфічні зміни підшлункової залози та відсутність патологічних вклучень у спільній жовчній протоці. У 20,0 % спостережень УЗД не дозволяло виключити патологічні зміни з боку позапечінкових жовчних протоків, що вимагало проведення у цих хворих МРТ. Серед пацієнтів другої групи, поряд з трансабдомінальним УЗД, 25,7 % потребували використання МРТ, а 74,3 % – ендо-

скопичної ретроградної холангіопанкреатографії (ЕРПХГ). Серед хворих третьої групи у 7,7 % проведення тільки трансабдомінального УЗД дозволило нам виставити покази до ендоскопічної ревізії спільної жовчної протоки. Інші пацієнти цієї групи для верифікації причини гострого біліарного панкреатиту потребували застосування інших методів променевої діагностики.

Впродовж перших 24 годин лапароскопічна холецистектомія (ЛХЕ) була виконана у 49 пацієнтів (75,4 %) першої групи (табл. 1). Ендоскопічні операційні втручання на великому дуоденальному соску та спільній жовчній протоці впродовж перших двох діб перебування в стаціонарі були проведені у 74,3 % пацієнтів другої групи та 92,3 % – третьої групи. Метою ранніх ендоскопічних операцій було усунення обтурації великого дуоденального соска, термінальних відділів спільної жовчної та панкреатичної проток шляхом папілотомії, видалення конкремента тощо.

Таблиця 1

Характеристика операційних втручань у хворих на гострий біліарний панкреатит

Вид операційного втручання	Перша група (n=65)	Друга група (n=35)	Третя група (n=26)
ЛХЕ	65 (100.0 %)	-	-
ЕРПХГ + ЕПСТ	-	4 (11.4 %)	-
ЕРПХГ + ЕПСТ + екстракція конкрементів	-	5 (14.3 %)	12 (46.2 %)
ЕРПХГ + ЕПСТ + ЛХЕ	-	4 (11.4 %)	-
ЕРПХГ + ЕПСТ + екстракція конкрементів + ЛХЕ	-	22 (62.9 %)	14 (53.8 %)

У всіх пацієнтів з метою підготовки до операційного втручання проводили інтравенозну комплексну консервативну терапію, яка включала медикаментозну блокаду секреторної функції підшлункової залози, детоксикацію шляхом форсованого діурезу, антибактеріальну профілактику та корекцію супутньої патології.

У пацієнтів з набряковим панкреатитом консервативна терапія дозволяла зменшити больовий синдром та стабілізувати гемодинаміку з достатнім погодинним діурезом впродовж 6–12 годин, що дозволяло значно мінімізувати ризик операції та знизити частоту після операційних ускладнень. У хворих з тяжким панкреатитом консервативна терапія проводилась в умовах відділенні інтенсивної терапії. Як тільки стабілізувався загальний стан цих пацієнтів, їм одразу виставляли покази до лапароскопічної холецистектомії та дренивання черевної порожнини (перша група) або транспапілярної ревізії спільної жовчної протоки (друга і третя групи).

У хворих другої і третьої груп проводили ендоскопічну діагностику і ревізію позапечінкових жовчних шляхів з наступним проведенням ЛХЕ впродовж наступних 24 годин. Серед хворих цих

груп, у 21 ЛХЕ була проведена в анамнезі. Тому у 4 пацієнтів (11,4 %) другої групи була виконана тільки ЕРПХГ з ЕПСТ, а у 5 (14,3 %) вона доповнювалась екстракцією конкремента кошиком Дорміа.

В післяопераційному періоді консервативна терапія базувалась на оцінці тяжкості стану пацієнта, вираженості проявів кардіоваскулярної, дихальної, ентєральної та печінково-ниркової дисфункції. Найвний перипанкреатичний інфільтрат вимагав включення в комплекс лікувально-діагностичних заходів антибактеріальної терапії карбапенемами та ультразвукового моніторингу черевної порожнини, підшлункової залози та заочеревинного простору кожні 3–5 днів.

Загальноприйнятим вважається, що перипанкреатичний інфільтрат при біліарному генезі панкреатиту перебігає легше і має нижчу частоту гнійно-некротичних наслідків. Серед пролікованих нами пацієнтів у 12 (9,5 %) виникали ускладнення, пов'язані з несприятливим перебігом запального процесу в підшлунковій залозі та перипанкреатичній клітковині. У 2 хворих першої групи, 3 – другої та 2 – третьої діагностували формування несправжніх панкреатичних кіст. Враховуючи їхній сприят-

ливий перебіг та відсутність лабораторних та клінічних даних за їхнє інфікування, цим пацієнтам рекомендували в подальшому динамічне спостереження в амбулаторних умовах.

У 5 хворих формувались абсцеси заочеревинного простору (у 3 другої групи та у 2 – третьої). Ми не є прихильниками широких лапаротомних доступів у пацієнтів з гнійними парапанкреатичними утвореннями. У цих хворих візуалізували топічну локалізацію абсцесу ультрасонографічно, після чого у одного з них абсцес був дренований шляхом пункції з встановленням дренажу типу pig tail, а у чотирьох – з поперекового доступу.

**Висновки.** 1. Діагностична тактика при гострому біліарному панкреатиті повинна включати,

поряд з оцінкою біохімічного аналізу крові, визначення активності ліпази,  $\alpha$ -амілази, панкреатичної  $\alpha$ -амілази у сироватці крові, АСТІМ Pancreatitis тест, а інструментальне обстеження пацієнтів повинно включати МРТ панкреатогепатобіліарної зони, як проміжний етап між УЗД та ендоскопічною транспапільярною рентгенографією.

2. У пацієнтів з гострим біліарним панкреатитом слід дотримуватися активної хірургічної тактики, що передбачає ЛХЕ при холецистолітазі та ендоскопічну транспапільярну декомпресію спільної жовчної протоки при холедохолітазі в межах 24 годин перебування пацієнта у хірургічному стаціонарі.

**Інформація про конфлікт інтересів.** Автори заявляють про відсутність конфлікту інтересів при виконанні наукового дослідження та підготовці даної статті.

**Інформація про фінансування.** Автори гарантують, що вони не отримували жодних винагород в будь-якій формі, здатних вплинути на результати роботи.

**Особистий внесок кожного автора у виконання роботи:**

**Василюк С.М.** – концепція статті, формулювання висновків;

**Шевчук А.Г.** – корекція статті;

**Іванина В.В.** – набір матеріалу, підготовка статті до друку;

**Гудивок В.І.** – набір матеріалу, аналіз отриманих результатів;

**Гуцуляк А.І.** – аналіз отриманих результатів, статистична обробка;

**Осадець В.С.** – аналіз отриманих результатів, підготовка статті до друку.

#### Список використаної літератури

- Gülen B, Dur A, Serinken M, Karcıoğlu Ö, Sönmez E. Pain treatment in patients with acute pancreatitis: A randomized controlled trial. Turk J Gastroenterol. 2016 Mar;27(2):192-6.
- Ozkan Z, Gul E, Kanat BH, Gundogdu Z, Gonen AN. Is surgery safe in gallstone-related acute diseases in elderly patients? J Coll Physicians Surg Pak. 2016 Jun;26(6):471-5.
- Barreiro AE, Mancebo MA, Varela TP. Readmissions due to acute biliary edematous pancreatitis in patients without cholecystectomy. Rev Esp Enferm Dig. 2016 Jul;22:108.
- Sangrasi AK, Syed B, Memon AI, Laghari AA, Talpur KA, Qureshi JN. Laparoscopic cholecystectomy in acute gallstone pancreatitis in index hospital admission: feasibility and safety. Pak J Med Sci. 2014 May;30(3):601-5.
- Vasylyuk SM, Ivanyna VV. Clinical and laboratory diagnosis of an acute biliary pancreatitis. Klinicheskaia khirurgiia. 2015 Feb;(2):32-4. [In Ukrainian]
- Kuo VC, Tarnasky PR. Endoscopic management of acute biliary pancreatitis. Gastrointest Endosc Clin N Am. 2013 Oct;23(4):749-68.
- Vasylyuk SM, Ivanyna VV. Diagnosis of Acute Biliary Pancreatitis. Ukrainian Journal of Surgery. 2016;1-2(30-31):60-3.

**Стаття надійшла до редакції: 2.11.2017 р.**

© М.М. Велигоцький, О.В. Горбуліч, Г.М. Урсол, І.В. Тесленко, О.С. Трушин, В.В. Комарчук, 2018

УДК 616.29/33 – 006.6 – 089- 06

## Можливості вдосконалення методів високої езофагогастропластики при лікуванні раку стравоходу

М.М. Велигоцький, О.В. Горбуліч, Г.М. Урсол, І.В. Тесленко, О.С. Трушин, В.В. Комарчук  
[gorbulitch@gmail.com](mailto:gorbulitch@gmail.com)

*Харківська медична академія післядипломної освіти, Харків*

### Реферат

При виконанні езофагогастропластики з приводу раку стравоходу високим є ризик розвитку неспроможності анастомозу з шлунковим трансплантатом, який зростає із збільшенням його довжини. Обстежено 148 хворих з раком стравоходу. Виявлено, що частота розвитку неспроможності анастомозу на шії була достовірно більшою, що, на нашу думку пов'язано з порушеннями кровопостачання дистальної частини шлункового трансплантату при збільшенні його довжини. Запропоновані модифікаційні методи високої езофагогастропластики, які збільшують довжину трансплантату та відстань, на яку він може бути переміщений, а також методи покращання умов кровопостачання трансплантату та інтраопераційного контролю за цим кровопостачанням. Використання таких підходів у 56 хворих дозволило вдвічі знизити частоту неспроможності шлункового трансплантату.

**Ключові слова:** езофагогастроанастомоз, неспроможність

### Possibilities of improving of the high esophagogastroplasty methods in the treatment of esophageal cancer

Veligotsky M.M., Gorbulich O.V., Ursol G.M., Teslenko I.V., Komarchuk V.V.

*Kharkiv Medical Academy of Postgraduate Education, Kharkiv.*

### Abstract

When performing esophagogastroplastics with regard to esophageal cancer, there is a high risk of developing anastomosis leakage, which increases with increasing a gastric graft length. 148 patients with esophageal cancer were examined. It was found that the incidence of development of the anastomosis leakage in the neck was significantly higher, which in our opinion was associated with disturbances of blood supply to the distal part of the graft with an increase in its length. Modification methods of high esophagogastroplastics are proposed, which increase the length of the graft and the distance to which it can be moved, as well as methods aimed at improving the blood supply conditions of the graft and intraoperative blood supply control. The use of these approaches in 56 patients allowed to reduce the incidence of gastric transplant twice.

**Key words:** esophagogastric anastomosis, leakage

**Вступ.** Езофагопластика (ЕГП) за Люїсом і її модифікації є методом вибору при лікуванні раку стравоходу [1,2,3]. Незважаючи на відпрацьовану оперативну техніку, залишається високою частота

ранніх і пізніх післяопераційних ускладнень, особливо високий їх ризик при виконанні «високої» ЕГП [3], коли анастомоз формується вище v. azygos під куполом плеври або на шії (рис. 1).

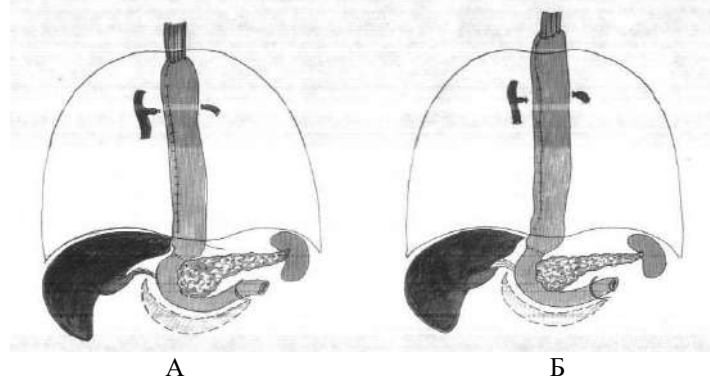


Рис. 1. Варіанти високої езофагогастропластики: А – з формуванням анастомозу під куполом плеври; Б – з формуванням анастомозу на шії.

Найбільш грізним раннім післяопераційним ускладненням є неспроможність швів езофагогастроанастомозу (ЕГА) або шлункового трансплантата (ШТ) [3]. При цьому, найбільш вірогідною їх причиною, крім похибок хірургічної техніки, є недостатнє кровопостачання його дистальних відділів ШТ [2,3]. Відповідно, одним із шляхів профілактики цього грізного ускладнення є поліпшення умов кровопостачання ШТ [3].

**Мета дослідження.** Вдосконалити техніку виконання ЕГП та оцінити результати виконання модифікованих операцій.

**Матеріали та методи.** Проаналізовано результати 148 операцій при злоякісному ураженні середньо- і верхньогрудного відділів стравоходу з накладенням високого ЕГА. З них у 65 застосована методика шийної ЕГП. Вивчено частоту неспроможності ЕГА в ранньому післяопераційному пе-

ріоді. Запропоновано оригінальні методики формування трансплантату і виділення стравоходу в задньому середостінні, а також методи інтраопераційного контролю за ефективністю кровопостачання ШТ. Ці методики застосовані у 56 хворих. Порівняна частота ускладнень після виконання різних варіантів ЕГП.

**Результати досліджень та їх обговорення.** При формуванні трансплантату ми використовуємо спосіб його формування за проф. М.М. Вели-

гоцьким (1998) (рис. 2). Особливостями методики є:

- викривання трансплантату за допомогою апарату УКЛ;
- формуванням насічки серозно-м'язового шару, що дозволяє подовжити трансплантат загальному ще на 6–12 см.

Додатковим моментом, що покращує кровопостачання трансплантата, є збереження правої шлункової артерії і частини «гусячої лапки».

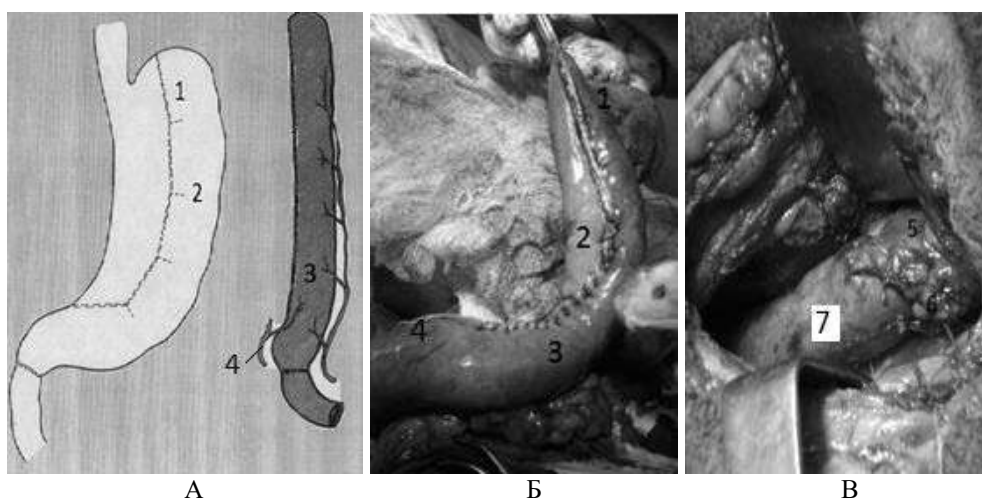


Рис. 2. Застосована в клініці методика формування шлункового трансплантату:

А – схематичне зображення формування шлункового трансплантата;

Б – інтраопераційне фото;

В – інтраопераційне фото езофагогастроанастомозу на шії.

1 – зона апаратного шва;

2 – насічка серозно-м'язового шару;

3 – серозно-м'язовий перитонізуючий шов;

4 – зона збереженої правої шлункової артерії;

5 – шийний відділ стравоходу;

6 – езофагогастроанастомоз;

7 – шлунковий трансплантат.

Для інтраопераційного виявлення зони порушеного кровопостачання трансплантату ми використали тепловізійну техніку, яка дозволила виявити ділянки з недостатнім кровопостачанням ШТ (рис. 3). При виявленні недостатнього кровопостачання дистальних відділів ШТ виконували додаткову мобілізацію ДПК разом з головою підшлункової залози за Кохером-Клермоном, що збільшувало відстань, на яку міг бути переміщений ШТ та забезпечувало «резерв» при накладанні високого ЕГА. Після безпосереднього виконання ЕГА зону з недостатнім кровопостачанням ШТ відтинали.

Ще одним із методів поліпшення кровопостачання ШТ була передопераційна часткова емболізація лівої шлункової артерії за 2 тижні до виконання оперативного втручання.

При виконанні шийної ЕГП не завжди виправданим є виконання правобічної торакотомії, яка завдає додаткову травму і подовжує час операції,

але в той же час дозволяє виконати лімфодисекцію і виділення пухлини з хорошим мануальним і візуальним контролем. Методика трансхіатального виділення стравоходу менш травматична, але не завжди дозволяє забезпечити виконання лімфодисекції F2 через недостатній візуальний контроль, крім того при «сліпих» маніпуляціях у верхньому середостінні є ризик пошкодження лівої медіастинальної плеври і пошкодження таких структур, як *v. azygos* і *n. laryngeus recurrens*. Для поліпшення візуалізації при трансхіатальному виділенні стравоходу ми використали лапароскопічний інструментарій (рис. 4), що дозволило не тільки виконувати виділення стравоходу під чітким візуальним контролем, але і виконати розширену двозональну лімфодисекцію (F2) [4]. Даний метод застосований у 5 хворих, інтраопераційних ускладнень не було. Крім того, виконання шийного доступу дозволило виконати тризональну лімфодисекцію (F3).

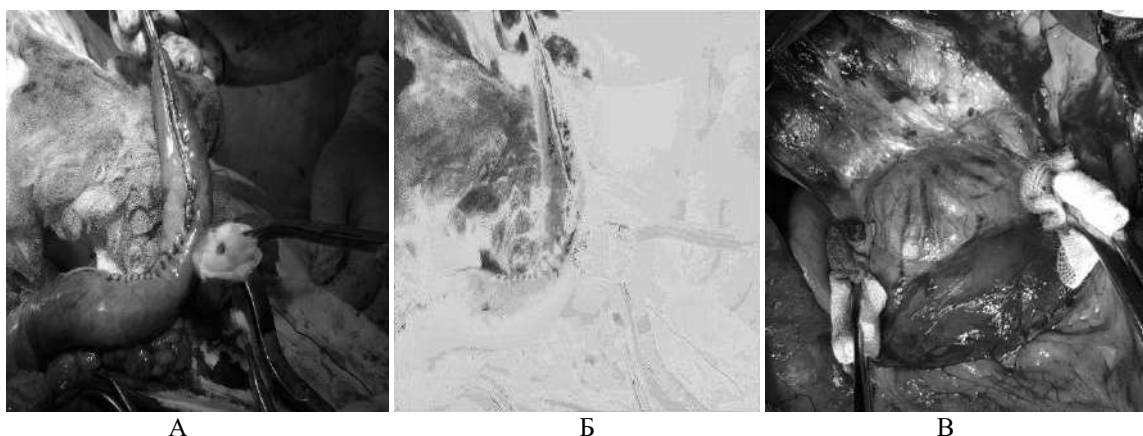


Рис. 3. Використання тепловізійної техніки при формуванні трансплантату:  
 А– фото у видимому діапазоні;  
 Б– фото теплового діапазону;  
 В – мобілізація за Кохером-Клермоном.



Рис. 4. Мобілізація внутрішньогрудинного відділу стравоходу з трансіатального доступу із застосуванням лапароскопічних інструментів

Частота розвитку ранніх ускладнень представлена в таблиці 1.

Таблиця 1

Частота розвитку ранніх ускладнень при виконанні езофагогастропластики

Ускладнення	Внутрішньоплевральна пластика (n=83), n (%)	Шийна езофагогастропластика (n=65), n (%)	P
Неспроможність анастомозу	3 (3,6)	5 (7,5)	<0,05
Ексудативний плеврит	15 (18,1)	12 (18,4)	>0,1
Пневмонія	18 (21,6)	14 (21,5)	>0,1

Як видно з таблиці, при накладенні ЕГА на шій достовірно більшою була частота неспроможності, що на нашу думку, пов'язано з порушеннями кровопостачання дистальної частини ШТ при збільшенні його довжини.

Використання методів формування і поліпшення кровопостачання трансплантату та методів інтраопераційного контролю за станом кровообігу у шлунковому трансплантаті у 56 хворих дозволило знизити частоту неспроможності анастомозу удвічі – з 6,5% (6 випадків серед 92 хворих) до 3,5% (2 випадки на 56 хворих). При виявленні неспроможності анастомозів проводили лікування зондо-

вими методами з проведенням зонду під рентгенвідеоконтролем.

У цілому у пацієнтів, що перенесли ЕГП, відзначали хороші й задовільні функціональні результати, однак у частини хворих мали місце функціональні порушення, які носили транзиторий характер, та коригувалися призначенням таблетованих препаратів. У 2 хворих з явищами пілороспазму виконували балонну дилатацію пілоричного жому під рентгенвідеоконтролем, після якої евакуація з трансплантату відновилася і диспептичні явища регресували. При розвитку стриктур анастомозу (24 випадки) проводили

лікування за допомогою бужування і балонних ділятацій – у всіх хворих отримані добрі результати.

**Висновки.** 1. Використання модифікованих методик виконання езофагогастропластики та інтраопераційного контролю кровопостачання до-

зволили вдвічі знизити частоту неспроможності езофагогастроанастомозів.

2. При неспроможності і стриктурах езофагогастроанастомозу, а також при гіпертонусі пілоричного жому рентгенендоскопічні методи є високо-ефективними і малотравматичними.

**Інформація про конфлікт інтересів.** Автори заявляють про відсутність конфлікту інтересів при виконанні наукового дослідження та підготовці даної статті.

**Інформація про фінансування.** Автори гарантують, що вони не отримували жодних винагород в будь-якій формі, здатних вплинути на результати роботи.

**Особистий внесок кожного автора у виконання роботи:**

**Велигоцький М.М.** – розробка концепції і дизайну дослідження, аналіз отриманих даних, редагування;

**Горбуліч О.В.** – збір матеріалу дослідження, аналіз отриманих даних, підготовка тексту статті;

**Урсол Г.М.** – збір матеріалу дослідження, аналіз отриманих даних, підготовка тексту статті;

**Тесленко І.В.** – збір матеріалу дослідження, аналіз отриманих даних, підготовка тексту статті;

**Трушин О.С.** – збір матеріалу дослідження, аналіз отриманих даних, статистична обробка даних;

**Комарчук В.В.** – збір матеріалу дослідження, аналіз отриманих даних, підготовка тексту статті.

**Список використаної літератури**

1. Bojko VV, Savvi SA., Dalavurak VP. Hirurgicheskoe lechenie raka pishhevoda. Soobshhenie II. Hirurgicheskoe lechenie raka grudnogo i abdominal'nogo otdelov pishhevoda. Mezhdunarodnyj medicinskij zhurnal. 2010;3:70-9. [In Russian].
  2. Starikov VI., Vinnik JA., Barannikov KV., Majboroda KJ. Osobennosti hirurgicheskogo lechenija raka pishhevoda i raka proksimal'nogo otdela zheludka. Universitets'ka klinika. 2013;9(1):30-3. [In Russian].
  3. Niwa Y, Koike M, Hattori M, Iwata N, Takami H, Hayashi M, et al. Short-term outcomes after conventional transthoracic esophagectomy. Nagoya J Med Sci. 2016 Feb;78(1):69-78.
- Fujiwara H, Shiozaki A, Konishi H, Otsuji E. Mediastinoscope and laparoscope-assisted esophagectomy. J Vis Surg. 2016 Jul;26(2):125.

**Стаття надійшла до редакції: 25.08.2017 р.**

© І.К. Венгер, С.Я. Костів, А.Р. Вайда, Н.І. Герасимюк, І.З. Гуменний, 2018

УДК 617:615.357 – 162.5

## Хірургічне лікування оклюзійно-стенотичного ураження екстракраніальних артерій та аорто-клубово-стегнового сегмента в умовах хронічної критичної ішемії

І.К. Венгер, С.Я. Костів, А.Р. Вайда, Н.І. Герасимюк, І.З. Гуменний  
[svkostiv@gmail.com](mailto:svkostiv@gmail.com)

*Тернопільський державний медичний університет імені І.Я. Горбачевського, Тернопіль*

### Реферат

**Вступ.** На сьогодні залишаються не вирішеними питання хірургічної тактики, а саме – вибору об'єму і зони первинної реконструкції при оклюзійно-стенотичному ураженні екстракраніальних артерій та аорто-клубово-стегнового сегмента в умовах хронічної критичної ішемії.

**Мета дослідження.** Покращити результати хірургічного лікування поєданого оклюзійно-стенотичного ураження екстракраніальних артерій та аорто-клубово-стегнового сегмента в умовах хронічної критичної ішемії.

**Матеріали та методи.** В дослідження включено 31 пацієнт із асоційованим ураженням екстракраніальних артерій та аорто-клубово-стегнового сегмента. Для діагностики характеру ураження артеріального русла і особливостей гемодинамічних порушень застосовували ультразвукову доплерографію, дуплексне сканування, рентгеноконтрастну цифрову ангіографію. В систему передопераційної підготовки введений запропонований комплекс профілактики реперфузійно-реоксигенаційних ускладнень.

**Результати досліджень та їх обговорення.** Вирішення черговості відновних операцій на брахіоцефальних артеріях і аорто-клубово-стегновому сегменті базувалось на аналізі локалізації оклюзивного процесу в обох артеріальних басейнах, їх гемодинамічній характеристиці, ступеня ішемії та толерантності головного мозку до ішемії.

У зв'язку із поширеним оклюзійно-стенотичним ураженням екстракраніальних артерій в поєднанні із stenotичним процесом контралатеральної ВСА у стадії відносної компенсації мозкового кровотоку у 6 пацієнтів першочергово було проведено оперативні втручання на судинах шиї. У 25 пацієнтів було проведено одномоментне хірургічне втручання на екстракраніальних артеріях та аорто-клубово-стегновому сегменті.

Аналізуючи результати ревазулярируючих операцій можна стверджувати, що слід застосовувати диференційований підхід до вибору тактики хірургічного лікування мультифокального атеросклеротичного ураження артеріальних басейнів.

**Висновки.** Першочергово проводиться ревазуляризація судин шиї при мультифокальному ураженні екстракраніальних артерій і відносній компенсації мозкового кровотоку, а в другу чергу здійснюється реконструктивне оперативне втручання на аорто-клубово-стегновому басейні; при оклюзійно-стенотичному процесі ВСА проводиться одномоментне хірургічне втручання на екстракраніальних артеріях та аорто-клубово-стегновому сегменті в умовах хронічної критичної ішемії.

**Ключові слова:** облітеруючий атеросклероз, екстракраніальні артерії, ревазуляризація

### Surgical treatment of occlusive and stenotic lesions of extracranial arteries and aorto-ilio-femoral segments at chronic critical ischemia

Venger I.K., Kostiv S.Ya, Vaida A.R., Herasimuk N.I., Humennyi I.Z.  
*Ternopil State Medical University by I.Ya. Horbachevsky, Ternopil*

#### Abstract

**Introduction.** To date, the issues of surgical tactics remain unresolved, namely, the choice of volume and area of primary reconstruction with occlusion-stenotic lesions of extracranial arteries and aorto-ilio-femoral segment at chronic critical ischemia.

**The aim of the study.** Improve the results of surgical treatment of combined occlusion-stenotic lesions of extracranial arteries and aorto-ilio-femoral segments at of chronic critical ischemia.

**Materials and methods.** The study included 31 patients with associated lesions of extracranial arteries and aorto-ilio-femoral segments. To diagnose the nature of the lesion of the arterial bed and the features of hemodynamic disorders, ultrasound dopplerography, duplex scanning, X-ray contrast digital angiography were used. In the system of preoperative preparation the proposed complex of prevention of reperfusion-reoxygenative complications was introduced.

**Results and discussion.** The decision of the order of restorative operations on the brachiocephalic arteries and the aorto-ilio-femoral segment was based on the analysis of the localization of the occlusive process in both arterial basins, their hemodynamic characteristics, the degree of ischemia and the tolerance of the brain to ischemia.

In connection with the widespread occlusion-stenotic lesion of extracranial arteries in combination with the stenotic process of the contralateral internal carotid artery, in the stage of relative compensation of cerebral blood flow in 6 patients, primarily surgical intervention on the neck vessels was performed. In 25 patients, one-time surgical intervention was performed on the extracranial arteries and the aorto-ilio-femoral segments.

Analyzing the results of revascularization operations, it can be argued that a differentiated approach to choosing the tactics of surgical treatment of multifocal atherosclerotic lesions of arterial pools should be used.

**Conclusions** First of all, revascularization of the neck vessels during multifocal lesions of extracranial arteries and relative compensation of cerebral blood flow is performed, and in the second place reconstructive surgical intervention is performed on the aorto-club-femoral basin; in the occlusion-stenotic process of the internal carotid artery one-stage surgical intervention is performed on the extracranial arteries and the aorto-ilio-femoral segment at chronic critical ischemia.

**Key words:** Obliterating atherosclerosis, extracranial arteries, revascularization.

**Вступ.** Особливістю атеросклеротичного процесу як системного захворювання є його мультифокальне оклюзійно-стенотичне ураження артеріального русла. Одночасно вражаючи декілька судинних басейнів, атеросклероз формує характерну клінічну картину ішемічних проявів різних органів і систем – від явної маніфестації в одних спостереженнях до асимптомного, латентного перебігу в інших [1]. Найбільш частою локалізацією атеросклеротичного ураження є термінальний сегмент аорти, магістральні артерії нижніх кінцівок, коронарні артерії, гілки дуги аорти [2]. Патогенетична обґрунтованість та клінічна ефективність хірургічного лікування гемодинамічно значимих уражень магістральних артерій нижніх кінцівок, брахіоцефальних і коронарних артерій доведена в ряді досліджень [3]. На сьогодні дотримуються двох хірургічних тактик при ревазуляризаційних оперативних втручаннях – одномоментна і поетапна. В той же час залишаються не вирішеними питання хірургічної тактики, а саме – вибір об'єму і зони первинної ревазуляризації при оклюзійно-стенотичному ураженні екстракраніальних артерій та аорто/клубово-стегнового сегмента в умовах хронічної критичної ішемії.

**Мета дослідження.** Покращити результати хірургічного лікування, поєднаного оклюзійно-стенотичного ураження екстракраніальних артерій та аорто/клубово-стегнового сегмента в умовах хронічної критичної ішемії.

**Матеріали та методи.** Протягом 2013–2017 р. обстежено та піддано оперативному лікуванню 31 пацієнта із асоційованим ураженням екстракраніальних артерій та аорто/клубово-стегнового сегмента. Вік хворих був у межах 53–72 роки, всі пацієнти були чоловічої статі.

У 25 пацієнтів діагностовано різні варіанти атеросклеротичної оклюзії аорто-стегнового сегмента, з яких у 19 виявлено стенотично-оклюзивний процес стегно-підколінного сегмента, з яких у 16 спостереженнях – на обох нижніх кінцівках. У 6 хворих встановлено різного рівня атеросклеротичну оклюзію клубового сегмента в поєднанні із стенотично-оклюзивним процесом стегно-підколінного артеріального русла. Одна із нижніх кінцівок у пацієнтів із атеросклеротичною оклюзією аорто-стегнового сегмента характеризувалась IIIA-B ст. ХАН, контрлатеральна нижня кінцівка – ІІА-В ст. ХАН (за класифікацією Fontaine R. з врахуванням критеріїв Європейської робочої групи (1992). У пацієнтів із односторонньою оклюзією клубового сегмента діагностовано IIIA-B ст. ХАН, контрлатеральна нижня кінцівка – ІІА ст. ХАН.

Серед 31 пацієнта найбільш поширений оклюзійно-стенотичний атеросклеротичний процес встановлений на рівні брахіоцефального стовбура (БЦС) та біфуркації загальної сонної артерії (ЗСА) і внутрішньої сонної артерії (ВСА) – 6 спостережень. Ізольоване ураження ВСА діагностовано у

25 пацієнтів. У 17 з них воно поєднувалось із стенотичним процесом контрлатеральної ВСА, у яких стенозування було на рівні 25–34 %. Стеноз біфуркації ЗСА у одного пацієнта поєднувався із оклюзією підколінної артерії.

При сумарному стенозі екстракраніальних артерій на рівні 50–65 % встановлено зниження загальної перфузії тканин мозку на 24,6 %, а при сумарному стенозі судин шиї у 65 % і більше зниження загальної перфузії тканин мозку досягає 43,8 %. У зв'язку із наведеним компенсованою стадією недостатності мозкового кровообігу виявили у 6 (19,4 %) спостереженнях, стадію відносної компенсації – у 25 (80,6 %) хворих. Компенсована стадія недостатності мозкового кровообігу характеризувалась безсимптомним перебігом або ж початковими її проявами. Стадія відносної компенсації проявлялась минулими порушеннями – у 6 (19,4 %) спостереженнях, дисциркуляторною енцефалопатією – у 14 (45,2 %) пацієнтів, а транзиторні ішемічні атаки (до двох епізодів) – у 5 (16,1 %) випадках.

Для діагностики характеру ураження артеріального русла і особливостей гемодинамічних порушень у пацієнтів із асоційованим ураженням екстракраніальних артерій та аорто/клубово-стегнового сегмента застосовували ультразвукову доплерографію, дуплексне сканування, рентгеноконтрастну цифрову ангіографію.

В систему передопераційної підготовки введений комплекс профілактики реперфузійно-реоксигенаційних ускладнень, що включав: ліквідацію вазоконстрикції шляхом проведення пролонгованої епідуральної анестезії та інфузію простагландинів (алпростану, вазостенону); зниження нейтрофільної активності та рівня системної запальної відповіді за допомогою проведення сеансу лейкоферезу; підвищення опірності ендотелію шляхом призначення бета-блокатора (невібол), престаріуму та L-аргеніну; для нормалізації мікросудинної проникності призначали сольовий гіперосмотичний гіпертонічний розчин (декстран); підвищення активності прооксидантно-антиоксидантної рівноваги досягали введенням альфатокоферолу та корвітину; для досягнення антиішемічного ефекту призначали внутрішньовенне введення рефортану.

**Результати досліджень та їх обговорення.** Вирішення черговості відновних операцій на брахіоцефальних артеріях і аорто/клубово-стегновому сегменті базувалось на аналізі локалізації оклюзивного процесу в обох артеріальних басейнах, їх гемодинамічну характеристику, ступінь ішемії та толерантність головного мозку до ішемії. З огляду на вказане впливає потреба першочергового оперативного втручання на аорто/клубово-стегновому сегменті. В той же час проведення ревазуляризації тільки аорто/клубово-стегнової зони у пацієнтів із одночасним оклюзійно-стенотичним ураженням екстракраніальних артерій може призвести до зна-



чних порушень мозкового кровотоку [4]. Враховуючи вищенаведене при оклюзійно-стенотичному ураженні екстракраніальних артерій та аорто/клубово-стегнового сегменту в умовах хронічної критичної ішемії існує необхідність одномоментного проведення відновного оперативного втручання.

У зв'язку із поширеним оклюзійно-стенотичним ураженням БЦС і біфуркації ЗСА і

ВСА в поєднанні із стенотичним процесом контрлатеральної ВСА у стадії відносної компенсації мозкового кровообігу у 6 пацієнтів першочергово були проведені оперативні втручання на судинах шиї (табл. 1). Реваскуляризація аорто/клубово-стегнової зони здійснена на 6–8 добу після реконструктивних втручань на екстракраніальних артеріях.

Таблиця 1

Реваскуляризуючі операції при етапному хірургічному лікуванні поєднаної оклюзії брахіоцефальних артерій і аорто/клубово-стегнового сегмента

Перший етап: операції на екстракраніальних судинах	Кількість пацієнтів	Другий етап: операції на аорто/клубово-стегновому сегменті	Кількість пацієнтів
Ендартеректомія із БЦС	2	Аорто-стегнове біфуркаційне алошунтування	5
Резекція каротидної біфуркації із реваскуляризацією сонних артерій шляхом протезування	1	Клубово-стегнове алошунтування	1
Сонно-підключичне аутовенозне шунтування	1		
Ендартеректомія із БЦС + ендартеректомія із ЗСА	1		
Ендартеректомія із ПКА + підключично-сонне шунтування	1		

У 25 пацієнтів було проведено одномоментне хірургічне втручання на екстракраніальних артеріях та аорто/клубово-стегновому сегменті. У всіх спостереженнях реваскуляризуюче оперативне втручання на екстракраніальних судинах проводили у вигляді каротидної ендартеректомії. Реваскуляризуюче втручання на аорто/клубово-стеговій зоні включало здійснення аорто-стегнового біфуркаційного алошунтування у 20 пацієнтів і клубово-стегнового алошунтування у 5 спостереженнях.

У 4 спостереженнях із групи хворих, які перенесли одномоментне хірургічне втручання на екстракраніальних артеріях та аорто/клубово-стегновому сегменті, на третю добу раннього післяопераційного періоду було відмічено зниження кровопостачання дистальних відділів нижньої кінцівки. Вказане відбувалось в результаті блокування оклюзивним процесом стегно-підколінного сегмента анастомозів ГАС із низхідною артерією коліна та підколінною артерією. Наведене було показанням до проведення стегно-дистальної реконструкції.

Аналізуючи результати реваскуляризуючих операцій при оклюзійно-стенотичному ураженні екстракраніальних артерій та аорто/клубово-стегнового сегмента в умовах хронічної критичної ішемії можна стверджувати, що слід застосовувати диференційований підхід до вибору тактики хірургічного лікування мультифокального атеросклеротичного ураження обох артеріальних басейнів. Першочергово здійснили реваскуляризацію екстракраніальних судин при поширеному оклюзійно-стенотичному ураженні БЦС і біфуркації ЗСА і

ВСА в поєднанні із стенотичним процесом контрлатеральної ВСА у стадії відносної компенсації мозкового кровообігу і відстрочено провели реваскуляризацію аорто/клубово-стегнової зони в умовах хронічної критичної ішемії. Поетапне хірургічне лікування мультифокального атеросклеротичного ураження обох артеріальних басейнів здійснили у 6 пацієнтів. У 25 пацієнтів було проведено одномоментне хірургічне втручання на екстракраніальних артеріях та аорто/клубово-стегновому сегменті в умовах хронічної критичної ішемії. При чому 4 пацієнтам вказаної групи на третю добу після основного оперативного втручання було проведено стегно-дистальне аутовенозне шунтування.

Дотримуючись диференційованого підходу у виборі черговості хірургічного лікування пацієнтів при оклюзійно-стенотичному ураженні екстракраніальних артерій та аорто/клубово-стегнового сегмента в умовах хронічної критичної ішемії вдалось запобігти розвитку ускладнень, таких як прогресування ішемічних розладів мозкового кровообігу, поглиблення ішемії нижніх кінцівок, вираженої ниркової недостатності та деяких інших грізних реперфузійних ускладнень. Поряд із наведеним, на інтраопераційному етапі та у ранньому післяопераційному періоді діагностували один прояв транзитарної ішемічної атаки, 3 випадки порушення ритму і провідності серцевого м'язу та 2 прояви минулої ниркової недостатності. Слід відзначити, що у 6 (24,0 %) випадках післяопераційних ускладнень було діагностовано у пацієнтів після проведення одномоментного хірургічного втручання на

екстракраніальних артеріях та аорто/клубово-стегновому сегменті.

**Висновки.** При оклюзійно-стенотичному ураженні екстракраніальних артерій та аорто/клубово-стегнового сегмента в умовах хронічної критичної ішемії слід дотримуватись диференційованого підходу у виборі черговості проведення реваскуляризуючого оперативного втручання в обох артеріальних басейнах: першочергово проводиться рева-

скуляризація судин шиї при мультифокальному ураженні екстракраніальних артерій і відносній компенсації мозкового кровобігу, а в другу чергу здійснюється реконструктивне оперативне втручання на аорто/клубово-стегновому басейні; при оклюзійно-стенотичному процесі ВСА проводиться одномоментне хірургічне втручання на екстракраніальних артеріях та аорто/клубово-стегновому сегменті в умовах хронічної критичної ішемії.

**Інформація про конфлікт інтересів.** Автори заявляють про відсутність конфлікту інтересів при виконанні наукового дослідження та підготовці даної статті.

**Інформація про фінансування.** Автори гарантують, що вони не отримували жодних винагород в будь-якій формі, здатних вплинути на результати роботи.

**Особистий внесок кожного автора у виконання роботи:**

**Венгер І.К.** – розробка концепції і дизайну дослідження, аналіз отриманих даних, редагування;

**Костів С.Я.** – збір матеріалу дослідження, аналіз отриманих даних, підготовка тексту статті;

**Вайда А.Р.** – збір матеріалу дослідження, аналіз отриманих даних, підготовка тексту статті;

**Герасимюк Н.І.** – збір матеріалу дослідження, аналіз отриманих даних, підготовка тексту статті;

**Гуменний І.З.** – збір матеріалу дослідження, аналіз отриманих даних, статистична обробка даних.

**Список використаної літератури**

1. Dudanov IP, Babak ON, Mjachin NL, Abu Azab BS. Tehnicheskie aspekty rekonstruktivnoj hirurgii sochetannyh porazhenij sonnyh i pozvonocnyh arterij. In: Materialy jubilejnoj konferencii posvjashhennoj 100-letiju kafedr fakul'testkoj hirurgii i fakul'teskoj terapii Sankt-Peterburgskogo medicinskogo universiteta imeni akad. I.P. Pavlova. Sankt-Peterburg; 2000. p. 159. [In Russian].
2. Nikul'nikov PI, Ratushnyak AV, Furkalo SN, Guch AA, Likunov AV Taktika lechenija mul'tifokal'nogo ateroskleroza. Visnyk Ukrainkoj medychnoi stomatolohichnoi akademii. 2015;9(1):318-21. [In Russian].
3. Hallett JV, Bower TC, Cherry KJ. Selection and preparation of high-risk patient for repair of abdominal aortic aneurysm. Mayo Clin Proc. 2004;69(6):763-8.
4. Kovalchuk LY, Venher IK, Kostiv SY. Khirurgiia poiednanykh i mnozhynnykh aterosklerotychnykh okliuziiy ekstrakranialnykh arterii ta aorto-stehnovoho sehmentu. Ternopil: Ukrmedknyha; 2005. 198 p. [In Ukrainian].

**Стаття надійшла до редакції: 18.10.2017 р.**

© В.А. Вовк, Ю.В. Авдосьєв, 2018

УДК 616.14–007.64–036.87

## Ефективність та ускладнення застосування черезшкірних втручань при непрохідності жовчовивідних шляхів

В.А. Вовк<sup>1</sup>, Ю.В. Авдосьєв<sup>2</sup>[valery\\_vals@ukr.net](mailto:valery_vals@ukr.net)<sup>1</sup>КЗОЗ «Обласна клінічна лікарня – центр екстреної медичної допомоги та медицини катастроф», Харків;<sup>2</sup>ДУ «Інститут загальної та невідкладної хірургії імені В.Т. Зайцева НАМН України», Харків

### Реферат

**Вступ.** Порушення виділення жовчі по біліарному тракту може бути викликано багатьма захворюваннями доброякісного та злоякісного генезу та, в свою чергу, є причиною розвитку життєвонебезпечних ускладнень. Ці ускладнення пов'язані як з розвитком запалення жовчовивідних шляхів і виникненням холангіту з подальшим розповсюдженням септичного процесу, так і з виникненням печінкової недостатності з наступним ураженням інших життєво-важливих органів і поліорганною недостатністю.

**Мета дослідження.** Удосконалення проведення хірургічного лікування при непрохідності жовчовивідних шляхів та при холангіогенних абсцесах печінки шляхом застосування мініінвазивних черезшкірних дренажів та зменшення кількості ускладнень.

**Матеріали та методи.** В представленому дослідженні проаналізовано результати хірургічного лікування 73 хворих з обструктивними ураженнями жовчовивідної системи, у яких ендоскопічний транспапільярний підхід виявився неефективним (в переважній більшості внаслідок неможливості канюляції великого сосочку дванадцятипалої кишки), а також 41 пацієнта з холангіогенними абсцесами печінки. Для черезшкірного дренажу жовчовивідних шляхів при холангіті та холангіогенних абсцесах печінки використовували катетери 8-12 Fr під контролем ультразвука в умовах рентгенологічної операційної.

**Результати досліджень та їх обговорення.** Переважна більшість пацієнтів, яким проведено черезшкірне транспечінкове біліарне дренажування, мали злоякісні новоутворення головки підшлункової залози та жовчних проток – 61 пацієнт, та 9 пацієнтам дренажування проведено з приводу стриктур гепатикохоledoху доброякісної етіології.

Серед 70 пацієнтів після черезшкірного транспечінкового дренажування жовчних проток ускладнення виникли у 9 хворих (12,9%). Після черезшкірного дренажування абсцесів печінки у 41 пацієнта ускладнення виникли у 9 хворих (21,9%).

**Висновки.** Виходячи з етіології патологічного процесу, показання для черезшкірних втручань при непрохідності жовчовивідних шляхів можна поділити на такі групи: «біліарні», «септичні» та «змішані». «Біліарні» показання мають на увазі необхідність усунення біліарної гіпертензії, «септичні» – усунення гнійних утворень печінки, а «змішані» – поєднання вищевказаних факторів.

Черезшкірні втручання при непрохідності жовчовивідних шляхів та холангіогенних абсцесах супроводжуються низькою летальністю, а ускладнення дренажів можуть бути усунені застосуванням мініінвазивних технологій.

При наявності відстані від порожнини печінкового холангіогенного абсцесу до капсули печінки менше 10 мм застосовує уваги прийняття рішення про застосування «відкритого» або лапароскопічного втручання.

Проведене дослідження підтверджує можливість черезшкірного дренажування і біліарного дерева і холангіогенних абсцесів у одного пацієнта як окремими дренажами, так і одним дренажем.

**Ключові слова:** механічна жовтяниця, холангіт, абсцес печінки

### Effectiveness and complications of percutaneous interventions with biliary tract obstruction

V.A. Vovk<sup>1</sup>, Y.V. Avdosev<sup>2</sup>.<sup>1</sup>Kharkiv Regional Hospital, Kharkiv<sup>2</sup>Institute of General and Urgent Surgery, Kharkiv

### Abstract

**Background.** Disturbances of biliary excretion along the biliary tract can be caused by many diseases of benign and malignant genesis and, in turn, are the cause of the development of life-threatening complications. These complications are associated with the development of inflammation of the biliary tract and the emergence of cholangitis with the subsequent spread of the septic process, as well as the occurrence of nephrectomy with subsequent lesion of other vital organs and multiple organ failure.

**Aim of the study.** Improvement of surgical treatment in case of obstruction of biliary tract and in cholangiogenic liver abscesses by using minimivasive percutaneous drainage interventions and reducing the number of complications.

**Materials and methods.** The results of surgical treatment of 73 patients with obstructive lesions of the gallbladder system in which the endoscopic transpapillary approach was non-objective (in the vast majority due to the impossibility of cannulation of the duodenal papilla) were analyzed, as well as 41 patients with cholangiogenic abscesses liver. For percutaneous drainage of biliary tract in cholangitis and cholangiogenic liver abscesses were used catheters 8-12 Fr under the control of ultrasound in X-ray operating room.

**Results and discussion.** The vast majority of patients who had transcatheter transpapillary biliary drainage had malignant neoplasms of the pancreas and bile duct head – 61 patients, and 9 patients were drainage for benign hepaticocholedochol strictures.

Among 70 patients after transcutaneous transhepatic drainage of the bile ducts, there were complications in 9 patients (12.9%). After percutaneous drainage of liver abscesses in 41 patients, complications occurred in 9 patients (21.9%).

**Conclusions.** Proceeding from the etiology of the pathological process, indications for intracirculatory interventions with biliary tract obstruction can be divided into the following groups: "biliary", "septic" and "mixed". "Biliary" indications mean the need to eliminate biliary hypertension, "septic" – the elimination of purulent liver formations, and "mixed" – a combination of the above factors.

Percutaneous interventions with bile duct obstruction and cholangiogenic abscesses are accompanied by low lethality, and the complications of drainage can be eliminated by the use of minimally invasive technologies.

In the presence of a distance from the cavity of the liver cholangiogenic abscess to the liver capsule of less than 10 mm deserves attention to the decision to use "open" or laparoscopic intervention.

The study confirms the possibility of percutaneous drainage and biliary tree and cholangiogenic abscesses in one patient as separate drainages and one general drainage.

**Key words:** Mechanical jaundice, cholangitis, liver abscess

**Вступ.** Порушення виділення жовчі по біліарному тракту може бути викликано багатьма захворюваннями доброякісного та злоякісного генезу та, в свою чергу, є причиною розвитку життєвонебезпечних ускладнень. Ці ускладнення пов'язані як з розвитком запалення жовчовивідних шляхів і виникненням холангіту з подальшим розповсюдженням септичного процесу, так і з виникненням печінкової недостатності з наступним ураженням інших життєвоважливих органів і поліорганною недостатністю [1]. Тому дренування жовчовивідної системи з усуненням біліарної гіпертензії є найважливішою рятувальною складовою хірургічного втручання при наданні допомоги хворим з непрохідністю жовчних шляхів [2]. Біліарне дренування може бути виконане при «відкритому» (тобто з використанням різних видів лапаротомії) або лапароскопічному хірургічному втручанні, ендоскопічно транспапілярно та черезшкірно транспечінково [3]. Літературні дані свідчать про те, що найбільшою летальністю супроводжуються «відкриті» хірургічні втручання з приводу гострого холангіту та захворювань, що його викликали [4].

Більш привабливим вважається ендоскопічний транспапілярний підхід, але при умовах його нездійсненності проводять черезшкірну транспечінкову біліарну декомпресію, яка має більший відсоток ускладнень, технічних особливостей та вірогідності розвитку сепсису. На теперішній час черезшкірні біліарні інтервенції включають черезшкірну транспечінкову холангіографію та дренування жовчовивідної системи при доброякісних і злоякісних обструкціях, черезшкірну холецистостомію [5].

Значною проблемою при лікуванні гострого холангіту є виникнення холангіогенних абсцесів печінки. Для дренування холангіогенних абсцесів печінки застосовуються «відкриті» хірургічні та черезшкірні втручання [6].

Отже, черезшкірні втручання при гострому холангіті проводяться для дренування жовчовивідних шляхів при нездійсненності їх ендоскопічної транспапілярної декомпресії та для дренування холангіогенних абсцесів печінки. Білатеральне біліарне дренування не має особливих переваг у порівнянні з однобічним, а останнє виконується скоріше та має менше ускладнень [5]. При холан-

гіогенних абсцесах печінки діаметром більше 5 см виконується їх черезшкірне дренування; при розмірах абсцесів від 3 до 5 см черезшкірне дренування проводиться при важкому стані пацієнтів при відсутності ефекту від консервативної терапії та наявності умов для застосування цього підходу; абсцеси діаметром менш 3 см не дренуються [7].

На теперішній час існують різні погляди на ефективність черезшкірних інтервенцій у порівнянні з іншими видами хірургічних втручань. Крім того, при клінічному застосуванні черезшкірних втручань при порушеннях прохідності біліарного тракту відзначено ряд проблем, які потребують вирішення:

1. Зберігається значна кількість ускладнень при черезшкірному дренуванні жовчовивідних шляхів – підтікання жовчі та крові до черевної порожнини, гемобілія, дислокація дренажа, неефективність дренування біліарних шляхів з тривалим холангітом, інтраплевральні ускладнення. За різними даними, загальна кількість ускладнень становить від 12,6% до 35,7% [3,5].

2. Вимагають уточнення причини виникнення недоліків застосування черезшкірного дренування холангіогенних абсцесів печінки – підтікання вмісту абсцесу до черевної порожнини, неефективність дренування абсцесу. Такого роду ускладнення трапляються у літературних даних в 20–30% випадків [8,9].

3. Існують неоднозначні погляди на можливість черезшкірного дренування і біліарної системи і холангіогенного абсцесу в одного пацієнта [10].

**Мета дослідження.** Удосконалення проведення хірургічного лікування при непрохідності жовчовивідних шляхів та при холангіогенних абсцесах печінки шляхом застосування мініінвазивних черезшкірних дренувальних втручань та зменшення кількості ускладнень.

**Матеріали та методи.** В представленому дослідженні проаналізовано результати хірургічного лікування 73 хворих з обструктивними ураженнями жовчовивідної системи, у яких ендоскопічний транспапілярний підхід виявився неефективним (в переважній більшості внаслідок неможливості канюляції великого сосочку дванадцятипалої кишки), а також 41 пацієнта з холангіогенними абсцесами печінки, які знаходились на лікуванні в ДУ

«Інститут загальної та невідкладної хірургії ім. В.Т. Зайцева НАМН України» та в хірургічному відділенні КЗОЗ «Обласна клінічна лікарня – центр екстреної медичної допомоги та медицини катастроф», м. Харків, у період 2015 – 2017 років. Абсцеси печінки визнані біліарного походження у випадках, коли гнійні вогнищеві ураження печінки поєднувались з біліарною патологією, включаючи холециститіаз, холедохолітіаз, гепатіколітіаз, біліарні стриктури, пухлинні обтурації жовчних шляхів, та у хворих, яким проводилось симультанне хірургічне лікування з приводу абсцесу печінки та супутньої біліарної патології.

Серед 73 хворих з невдалими спробами виконання ендоскопічного дренивання жовчних проток всі пацієнти були з механічною жовтяницею, 71 (97,7%) з них – з клінічними ознаками холангіту; жінок було 38 (52,1%), чоловіків – 35 (47,9%). Тривалість жовтяниці коливалась від 5 до 119 діб (в середньому  $15 \pm 2,1$  доби).

Серед 41 пацієнта з холангіогенними абсцесами печінки жінок було 22 (53,7%), чоловіків – 19 (46,3%). Дренивання під ультразвуковим контролем виконане 34 пацієнтам з поодинокими та 7 хворим з 2 та більшою кількістю холангіогенних абсцесів печінки.

Для черезшкірного дренивання жовчовивідних шляхів при холангіті та холангіогенних абсцесів печінки використовували катетери 8-12 Fr під контролем ультразвука в умовах рентгенологічної операційної.

Статистична обробка результатів дослідження проводилася з використанням комп'ютерних програм «Microsoft Excell – 2010» за допомогою пакета прикладних програм «Statistica» 5,0 for Windows. Проводили порівняння середніх величин та відносних показників із застосуванням критеріїв Стьюдента, параметричного кореляційного аналізу Пірсона.

**Результати досліджень та їх обговорення.** Після невдалих спроб ендоскопічного дренивання жовчовивідних шляхів при непрохідності жовчовивідних проток серед 73 пацієнтів 70 з них вдалось виконати черезшкірне дренивання біліарного дерева в умовах рентгенологічної операційної. Іншим трьом хворим виконані «відкриті» хірургічні втручання з доступом із верхньо-серединної лапаротомії. Переважна більшість пацієнтів, яким проведено черезшкірне транспечінкове біліарне дренивання, мали злоякісні новоутворення головки підшлункової залози та жовчних проток – 61 пацієнт, та 9 пацієнтам дренивання проведено з приводу стриктур гепатікохоледоуху доброякісної етіології. Серед хворих, що оперовані «відкритим» шляхом у 1 причиною механічної жовтяниці стала ускладнена жовчно-кам'яна хвороба, та у 2 – рак підшлункової залози.

Серед 70 пацієнтів після черезшкірного транспечінкового дренивання жовчних проток ускладнення виникли у 9 хворих (12,9%). У 2 хворих

спостерігалось підтікання жовчі до черевної порожнини, у 2 – виникнення піддіафрагмальної гематоми, в 1 випадку дренивання біліарного дерева виявилось недостатньо ефективним, про що свідчило продовження виділення гнійного вмісту по черезшкірному транспечінковому дренажу та прогресування септичних проявів, у 2 хворих виникла дислокація дренажу жовчних проток.

У 2 пацієнтів виник правобічний плеврит, випадків пневмотораксу та гемотораксу не було.

Для евакуації навколочіпечінкового скупчення жовчі в 2 випадках та в 1 випадку крові достатньо було додаткового черезшкірного дренивання відповідної ділянки. У одного пацієнта евакуація піддіафрагмальної гематоми та дренивання проведене лапароскопічно. При дислокації черезшкірного транспечінкового дренажу виконане повторне його встановлення, а при неефективності виконаного дренивання виконані «відкриті» хірургічні втручання.

При правобічному плевриті одному пацієнту виконане пункційне лікування, другому – дренивання правої плевральної порожнини по Бюлау.

Після черезшкірного дренивання абсцесів печінки у 41 пацієнта ускладнення виникли у 9 хворих (21,9%). Дислокація дренажа та підтікання вмісту абсцесу до черевної порожнини виникли у 5 пацієнтів, кровотеча – у 2 пацієнтів. Правобічний плеврит виник у 2 хворих. При аналізі причин ускладнень черезшкірного дренивання холангіогенних абсцесів печінки звертає на себе увагу залежність частоти виникнення ускладнень від глибини залягання абсцесу відносно капсули печінки. Дислокація дренажу та підтікання вмісту абсцесу до черевної порожнини виникли у випадках, коли відстань між капсулою печінки та стінкою абсцесу становила менше 10 мм.

При виході гнійного вмісту до черевної порожнини в надпечінковому просторі в 4 випадках достатнім виявилось додаткове черезшкірне дренивання черевної порожнини під ультразвуковим контролем. В інших випадках виконані «відкриті» та лапароскопічне хірургічні втручання. При виникненні правобічного гнійного плевриту в 2 хворих проведені дренивання плевральної порожнини по Бюлау.

Після черезшкірного дренивання абсцесів печінки помер 1 пацієнт з двома холангіогенними абсцесами печінки внаслідок розвитку біліарного сепсису.

Для усунення біліарної гіпертензії на фоні холангіту при наявності абсцесу печінки трьом пацієнтам виконано і черезшкірне транспечінкове дренивання жовчних проток та черезшкірне дренивання абсцесу печінки окремими дренажами. Першим встановлювався біліарний дренаж. Двом пацієнтам дренивання і абсцесу печінки, і жовчних проток виконане одним дренажем за оригінальною методикою. Ускладнень не було.

**Висновки.** Виходячи з етіології патологічного процесу, показання для черезшкірних втручань при непрохідності жовчовивідних шляхів можна поділити на такі групи: «біліарні», «септичні» та «змішані». «Біліарні» показання мають на увазі необхідність усунення біліарної гіпертензії, «септичні» – усунення гнійних утворень печінки, а «змішані» – поєднання вищевказаних факторів.

Черезшкірні втручання при непрохідності жовчовивідних шляхів та холангіогенних абсцесах супроводжуються низькою летальністю, а усклад-

нення дренажів можуть бути усунені застосуванням мініінвазивних технологій.

При наявності відстані від порожнини печінкового холангіогенного абсцесу до капсули печінки менше 10 мм заслуговує уваги прийняття рішення про застосування «відкритого» або лапароскопічного втручання.

Проведене дослідження підтверджує можливість черезшкірного дренажу і біліарного дерева, і холангіогенних абсцесів у одного пацієнта як окремими дренажами, так і одним дренажем.

**Інформація про конфлікт інтересів.** Автори заявляють про відсутність конфлікту інтересів при виконанні наукового дослідження та підготовці даної статті.

**Інформація про фінансування.** Автори гарантують, що вони не отримували жодних винагород в будь-якій формі, здатних вплинути на результати роботи.

**Особистий внесок кожного автора у виконання роботи:**

**Вовк В.А.** – розробка концепції і дизайну дослідження, аналіз отриманих даних, редагування;

**Авдосьєв Ю.В.** – збір матеріалу, статистична обробка даних, підготовка тексту.

**Список використаної літератури**

1. Mizumoto Y, Mizuno S, Nakai Y, et al. Cholangitis complicated by infection of a simple hepatic cyst. *Clin J Gastroenterol.* 2018;1-4. Available from: <https://link.springer.com/article/10.1007/s12328-018-0874-0> DOI: 10.1007/s12328-018-0874-0
2. Saad WE, Wallace MJ, Wojak JC, Kundu S, Cardella JF. Quality improvement guidelines for percutaneous transhepatic cholangiography, biliary drainage, and percutaneous cholecystostomy. *J Vasc Interv Radiol.* 2013;21:789-95.
3. Quencer KB, Tadros AS, Marashi KB, Cizman Z, Reiner E, O'Hara R, et al. Bleeding after percutaneous transhepatic biliary drainage: incidence, causes and treatments. *J Clin Med.* 2018 May 1;7(5):94. DOI: 10.3390/jcm7050094
4. Niemelä J, Kallio R, Ohtonen P, Perälä J, Saarnio J, Syrjälä H. Is palliative percutaneous drainage for malignant biliary obstruction useful? *World J Surg.* 2018 Mar 13;42(9):2980-6. DOI: 10.1007/s00268-018-4567-0.
5. Nennstiel S, Weber A, Frick G, Haller B, Meining A, Schmid RM, et al. Drainage-related complications in percutaneous transhepatic biliary drainage: An analysis over 10 years. *J Clin Gastroenterol.* 2015 Oct;49(9):764-70.
6. Serraino C, Elia C, Bracco C, Rinaldi G, Pomero F, Silvestri A, Melchio R, Fenoglio LM. Characteristics and management of pyogenic liver abscess: A European experience. *Medicine (Baltimore).* 2018 May;97(19):e0628. DOI: 10.1097/MD.00000000000010628.
7. Law ST, Li KK. Is pyogenic liver abscess associated with recurrent pyogenic cholangitis a distinct clinical entity? A retrospective analysis over a 10-year period in a regional hospital. *Eur J Gastroenterol Hepatol.* 2014 Sep;23(9):770-7. DOI: 10.1097/MEG.0b013e328348cb9c.
8. Pang TC, Fung T, Samra J, Hugh TJ, Smith RC. Pyogenic liver abscess: an audit of 10 years' experience. *World J Gastroenterol.* 2014 Mar 28;17(12):1622-30. DOI: 10.3748/wjg.v17.i12.1622.
9. Cioffi L, Belli A, Limongelli P, Russo G, Arnold M, D'Agostino A, et al. Laparoscopic drainage as first line treatment for complex pyogenic liver abscesses. *Hepatogastroenterology.* 2014 May;61(131):771-5.
10. Liu L, Chen W, Lu X, Zhang K, Zhu C. Pyogenic liver abscess: A retrospective study of 105 cases in an emergency department from east China. *J Emerg Med.* 2017 Apr;52(4):409-416. DOI: 10.1016/j.jemermed.2016.09.026. Epub 2016 Oct 17.

**Стаття надійшла до редакції: 22.09.2017 р.**

© М.Г. Гончар, О.В. Пиптюк, Я.М. Кучірка, 2018

УДК 616.362-007.21-07-089

## До питання про синдром Міріззі

М.Г. Гончар, О.В. Пиптюк, Я.М. Кучірка

*Івано-Франківський національний медичний університет, кафедра хірургії стоматологічного факультету, Івано-Франківськ*

### Реферат

Синдром Міріззі ми розуміємо як наслідок калькульозного холециститу, при якому конкремент значних розмірів мігрує з жовчного міхура в загальну печінкову або жовчну протоки. При цьому утворюється холецисто-біліарна норія. Діагностика цієї патології в доопераційному періоді стала можливою з появою ендоскопічних технологій і в даний час, при хронічному перебігу захворювання, вона дає позитивний результат у 50% випадків. Залишаються дискусійними питання етіології і класифікації синдрому Міріззі.

За останні 15 років у клініці було виконано 3050 холецистектомій з причини гострого калькульозного холециститу. У 11 пацієнтів виявлено синдром Міріззі. Лапаротомічно прооперовано 10 і лапароскопічно – 1. Усі хворі виписані додому.

Наші спостереження показали, що першопричиною розвитку синдрому Міріззі є функціональні біліарні розлади (дискінезія позапечінкових жовчовивідних шляхів по гіпотонічному типу). Послідовність розвитку даного синдрому може виглядати таким чином: утворення конкрементів; розвиток жовчокам'яної хвороби. Конкремент, який знаходиться в шийці жовчного міхура або в кишені Гартмана тисне на гепатикохоледох, звужуючи його просвіт, що сприяє розвитку запального процесу. Під тиском конкрементів виникає некроз прилягаючих органів з утворенням норіці. Остання збільшується в розмірах і конкремент поступово провалюється в гепатикохоледох, перекриваючи його просвіт.

Існуючі класифікації синдрому Міріззі або достатньо громіздкі для користування, або подібні між собою і відображають етапи міграції конкрементів із жовчного міхура в гепатикохоледох.

При лікуванні синдрому, після зашивання норіці, необхідним є дренування. Ми віддаємо перевагу внутрішнім дренажам.

**Ключові слова:** синдром Міріззі, УЗД, ЕРХПГ, класифікація, лікування

### The Question of Mirizzi's Syndrome

Honchar M.H., Pyptiuk O.V., Kuchirka Ya.M.

*Ivano-Frankivsk National Medical University, Department of Surgery, Faculty of Dentistry*

### Abstract

Mirizzi's syndrome develops secondary to calculous cholecystitis when a concretion of considerable size migrates from the gallbladder to the common hepatic or biliary duct. This produces a cholecysto-biliary fistula. Diagnosis of this pathology in the preoperative period has become possible due to the development of endoscopic techniques; thus, nowadays, it gives a positive result in 50% of cases in a chronic course of the disease. Nevertheless, the questions of etiology and classification of Mirizzi's syndrome remain quite disputable.

Over the past 15 years, 3,050 cholecystectomies have been performed in our clinic due to acute calculous cholecystitis. Mirizzi's syndrome was detected in 11 patients. 10 patients were operated laparotomically and 1 patient laparoscopically. All patients were discharged from the hospital.

Our observations have shown that the root cause of Mirizzi's syndrome development is a functional biliary disorder (hypotonic extrahepatic biliary dyskinesia). This syndrome development may follow the following pattern: concretion formation – cholelithiasis development. The concretion located in the gallbladder neck or in the Hartmann pouch puts pressure on ductus choledochus thus narrowing its lumen and contributing to the inflammatory process development. Under the pressure of concretions, adjacent organs necrosis develops and a fistula is formed. The latter increases in size and the concretion gradually falls into the choledoch duct thus occluding its lumen.

The existing classifications of Mirizzi's syndrome are either rather cumbersome for everyday use or very similar and reflect the stages of migration of concretions from the gallbladder to ductus choledochus.

While managing the syndrome, having sutured the fistula it is necessary to drain it. We give preference to internal drainage.

**Key words:** Mirizzi's syndrome, ultrasound diagnosis, endoscopic retrograde cholangiopancreatography, classification, treatment

Уперше Н. Кehr в 1905 році і Ruge в 1908 році описали обструкцію загальної печінкової протоки, зумовленої конкрементом міхурової протоки або запальним процесом в ділянці шийки жовчного міхура і гепатодуоденальної зв'язки. Холецистохоледохеальна норія була описана С. Puestov, в 1942 році. Але це була демонстрація поодиноких випадків.

У 1931 році аргентинський хірург Pablo Luis Mirissi виконав першу інтраопераційну холангіографію, а в 1948 році, вже будучи професором, в своїй публікації «Syndrom del conducto hepatico» описав механізм, який забезпечує функцію руху жовчі по позапечінкових жовчних протоках і синдром, який розвивається внаслідок порушення цього механізму. Причинами останнього Міріззі

вважав по-перше, функціональний компонент, а саме – спазм міхурової протоки за рахунок наявності циркулярних і спіральних волокон, і по-друге, анатомічними особливостями, які викликають розвиток рубцевого процесу: аномальне розташування міхурової артерії, дистопованої кишені Гартмана, наявність конкремента на виході з жовчного міхура або його обструкція.

У 1952 році Міріззі надрукував статтю про 4 спостереження внутрішніх спонтанних біліобіліарних нориць. В цій роботі він висловив думку про можливість зв'язку вказаної нориці з анатомічними і функціональними змінами в жовчних шляхах і те, що конкременти стають найбільш частотою причиною цього синдрому.

Якщо взяти роздуми самого Міріззі про розвиток описаного ним синдрому, то виникає дуже складна схема патогенезу, яка не вкладається в якусь одну рамку патології (функціональний фактор, анатомічні особливості, жовчнокам'яна хвороба). Через це до сьогоднішнього дня ведеться дискусія між різними хірургічними школами, що таке синдром Міріззі?

Найбільш розгорнуте трактування вказаного синдрому передбачає ототожнення патології зі стенозом загальної печінкової протоки або зони кишені Гартмана з конкрементом, які супроводжуються запальним процесом в жовчному міхурі, холангітом і жовтяницею.

Більш суттєво різняться думки тих авторів, які вважають, що морфологічною основою синдрому є тільки міхурово-холедохеальна нориця. Але і тут виникають різні трактування, як це відображено в класифікації М. В. Corlette, Н. Bismuth [1], які передбачають розподіл біліо-біліарних нориць на два види, в залежності від місця розташування нориці – в ділянці загальної печінкової чи загальної жовчної проток [2,11]. Інші дослідники вважають, що для синдрому Міріззі характерно звуження гепатікохоледоха і наявність холецисто-холедохеальної нориці.

В останні роки з'явилося багато публікацій, в яких дослідники висловлюють думку про існування двох форм синдрому Міріззі: перша – гостра, з ознаками звуження гепатікохоледоха і друга – хронічна, з наявністю нориці між гепатікохоледохом і жовчевим міхуром. Дехто з авторів і сам Міріззі розглядають як один процес, зумовлений міграцією конкрементів з жовчного міхура в холедох. Звідси витікає, що синдром є ускладненням жовчнокам'яної хвороби [24].

Багато науковців показують, що крім морфологічних змін, велике значення у визначенні синдрому має з'ясування природи його появи. І тут немає спільної думки. У одних повідомленнях висловлюється думка, що причиною звуження просвіту гепатікохоледоха є спастичні скорочення їх циркулярних м'язів, внаслідок перистальтики, стисненням аномально розташованої міхурової протоки пухлиною, спайками, лімфатичними вузлами,

гострим холециститом, наявністю конкремента в міхуровій протоці або кишені Гартмана. У міру вивчення цієї проблеми більшість причин названих авторів були не підтверджені [19].

В роботі М. Музашвілі [11] дано класичний опис синдрому Міріззі, який передбачає патогенез його розвитку: 1) близьке і паралельне розташування міхурової протоки і гепатікохоледоха; 2) наявність конкремента в міхуровій протоці, в шийці жовчного міхура або в кишені Гартмана; 3) обструктивний процес в ділянці загальної печінкової протоки, який зумовлений фіксованим конкрементом в міхуровій протоці чи запальним процесом навколо нього; 4) наявність механічної жовтяниці з ознаками холангіту або без нього.

Незважаючи на численні спроби стандартизувати хірургічне лікування синдрому Міріззі, до сьогоднішнього дня консенсуса так і не було досягнуто і жоден із запропонованих алгоритмів не був прийнятий світовим хірургічним співтовариством. Основними причинами цього є рідкість даної патології та її виявлення під час операції. Ці причини виключають розробку та виконання контрольованих рандомізованих досліджень для перевірки запропонованих хірургічних підходів. Немає публікацій про довготермінові спостереження за результатами хірургічного лікування будь-якого типу синдрому Міріззі.

За останні 15 років у клініці було виконано 3050 холецистектомій з причини калькульозного холециститу. Вік хворих коливався від 34 до 85 років. Серед пацієнтів переважали жінки (73,2 %). Всім хворим при госпіталізації проводили загальноклінічні та біохімічні обстеження, УЗД органів черевної порожнини, ФГДС. Синдром Міріззі був виявлений інтраопераційно у 11 (2,77 %) хворих. В 10 випадках була проведена лапаротомія, в 1 – лапароскопічне ушивання гепатіко-холедоха. Зовнішнє дренирування холедоха проведено 7 пацієнтам, у 3 випадках був використаний внутрішній дренаж. Летальних наслідків не було. Термін перебування хворих у стаціонарі тривав 18–27 дб.

Наші спостереження збігаються з думкою і інших дослідників. Так, Claudel T. et al. [16] вважають, що термін «дискінезія жовчного міхура» не є повним синонімом дискінезії жовчовивідних шляхів, оскільки відображає вже сучасну класифікацію функціональних розладів гепатобіліарної системи. В даний час усі варіанти функціонального порушення відтоку жовчі у дванадцятипалу кишку, що виникають внаслідок некоординованого скорочення протоків, жовчного міхура та сфінктерів, об'єднують під терміном «функціональні біліарні розлади» і саме цей термін можна вважати синонімом «дискінезії жовчовивідних шляхів».

Для утворення конкрементів необхідна наявність таких чинників; секретія «літогенної жовчі» печінкою, наявність ядер для подальшої кристалізації, застою жовчі у жовчному міхурі, що забезпечує умови для зростання і злиття кристалів з



утворенням конкрементів у здоровому жовчному міхурі. Формуванню конкрементів перешкоджає лужне середовище жовчі, швидке видалення кристалів холестерину і скупчень слизу під час спорожнення міхура не менше 3 разів на добу. Зниження моторики жовчного міхура сприяє утворенню жовчних каменів.

На думку Di Ciaula et al. [17], Cotton P.V. et al. [19] етіологія функціонального розладу жовчевого міхура є ще недостатньо вивченою, але більшістю дослідників вона загалом розглядається як порушення моторики жовчного міхура. Це може виникнути внаслідок первинного порушення обміну речовин або первинного порушення моторики при відсутності будь-яких аномалій складу жовчі.

Тому ми дотримуємося думки, що першопрчиною розвитку синдрому Міріззі є функціональні біліарні розлади (дискінезія жовчовивідних шляхів по гіпотонічному типу). Послідовність розвитку даного синдрому, на наш погляд, може виглядати таким чином. Утворення конкрементів, розвиток жовчно-кам'яної хвороби, внаслідок атонії жовчевого міхура він прилягає до гепатикохоледоха; конкременти, які знаходяться в шийці жовчного міхура або в кишені Гартмана тиснуть на гепатикохоледох, звужуючи його просвіт і розвивається хронічний запальний процес; під тиском конкрементів виникає некроз прилягаючих органів з утворенням нориці; остання збільшується в розмірах і конкремент поступово провалюється в гепатохоледох, перекриваючи його просвіт.

Припустимо, що ми з'ясували етіопатогенез синдрому Міріззі. Наступний етап – це його діагностика і лікування, особливо хірургічне. На думку багатьох хірургів, у вирішенні цього питання може допомогти класифікація синдрому. Важливість і кінцева мета усіх систем класифікації синдрому Міріззі полягає в тому, щоб дозволити хірургу адаптувати хірургічний підхід до окремого випадку. Ця ціль не була повністю виконана існуючими опублікованими класифікаціями. Крім того, визнання холецисто-інтестинальних фістул, пов'язаних з синдромом Міріззі і відповідне додавання нової класифікації синдрому Міріззі до класичної класифікації А. Csendes [22] ще більше ускладнило правильний діагноз, класифікацію та лікування даних пацієнтів.

Перша належить самому Міріззі і базується на локалізації біліо-біліарних нориць в залежності від їх розташування. Вище впадіння міхурової протоки в холедох, на рівні і нижче місця впадіння. Тяжко сказати, що вона дає практичному хірургові.

Друга класифікація належить Mc. Sherri et al. [21] і складається з 2-х пунктів; перший – стиснення холедоха конкрементом, що приводить до його звуження і розвитку механічної жовтяниці; другий – утворення біліо-біліарної нориці з некрозом стінки холедоха. Ця класифікація більш практична.

А. Morelli et al. [24], Э.Н. Гальперин и соавт. [13] запропонували класифікацію подібну до по-

передньої. Вони виділяють дві форми: гостру зі стисненням холедоха і хронічну – з міхурово-холедохеальною норицею. Класифікації Т. Nagakawa et al. [23], O. J. Shan et al. [15] подібні до попередніх і ґрунтуються на шляхах міграції конкремента. В.С. Савельев, В.И. Ревакин [12] розробили класифікацію, яка розкриває суть патологічного процесу. Вона надзвичайно громіздка і тому тяжка в практичному користуванні.

В останній час широкого застосування набула класифікація А. Csendes et al. [22]. Автори провели ретро- і проспективний аналіз 219 пацієнтів на синдром Міріззі і виділила 4 анатомічні типи синдрому.

1 тип – стиснення загальної жовчної протоки конкрементом, який локалізується в шийці жовчного міхура, міхуровій протоці або в кишені Гартмана;

2 тип – гепатико-холедохельна біліарна нориця, при якій конкремент на 1/3 перекриває просвіт протоки;

3 тип – гепатико-холедохельна біліарна нориця, при якій конкремент на 2/3 перекриває просвіт протоки;

4 тип – холецистобіліарна нориця з пошкодженою печінковою протокою або холедохом по всій окружності.

Якщо уважно подивитися на цю класифікацію, то напрашується висновок, що це не різні типи анатомічного пошкодження, а етапи міграції конкремента в холедох або загальну печінкову протоку. Все залежить від того, на якому етапі міграції хірурги оперували хворого.

Наявність значного числа класифікацій, які в багатьох випадках ґрунтуються на незначній кількості клінічних спостережень, демонструє неоднорозне трактування як анатомічного розуміння синдрому Міріззі, так і суті патологічного процесу, що лежить в основі даної проблеми. А це, в свою чергу, ускладнює діагностику та вибір хірургічної тактики.

В клінічній картині переважають класичні симптоми тріади Шарко (біль у правому підбер'ї, жовтяниця і підвищення температури тіла, внаслідок наявності холангіту).

Діагностика даної патології базується на «трьох китах» – ретроградна холангіографія, ультрасонографія і комп'ютерна томографія. На превеликий жаль хвороба починається з клініки гострого холециститу і УЗД є підтвердження цього діагнозу. Це не спонукає хірургів на подальше, більш глибоке, обстеження пацієнтів. Вся проблема починається під час операції, коли хірург при лапароскопічній діагностиці, а інколи вже в процесі препарування жовчного міхура зустрічається з аномалією анатомічної будови жовчного міхура і його співвідношенні до загальної печінкової протоки або холедоха. В таких випадках оператор вимушений робити інтраопераційну холангіографію і, при необхідності, конверсію [3,5,6,8].

Сучасні лапароскопічні технології дозволяють лапароскопічно відновити гепатіко-холедох, але в тих випадках, коли розвинутий злуковий процес, виражена значна деформація, яка не дає можливості анатомічно зорієнтуватися в патологічному процесі, конверсія необхідна [4,9,10,20].

Ми неоднозначно підходимо до зовнішнього дренивання холедоха за Кером, Вишневським, Піковським після відновлення його будови, а віддаємо перевагу внутрішнім дренажам. Силіконову трубку довжиною 10–15 см в холедоху фіксуємо кетгуттовим швом і проводимо через сфінктер Одді в дванадцятипалу кишку. Через 6–8 діб він мігрує в кишечник, але цього часу достатньо для загоєння ушкодження холедоха. За нашими спостереженнями, перевага внутрішнього дренажа полягає в тому, що він не дає рубцевого звуження протоки, як це спостерігається при зовнішньому дрениванні в місці фіксації на холедоху. Питання це дискусійне і не можна давати рекомендації іншим хірургам, які є прихильники інших методів дренивання [7].

Таким чином, наше бачення етіології і патогенезу розвитку синдрому Міріззі дещо відрізняється від інших, але це не вказує про те, що всі інші дослідники цієї патології не праві. На

наш погляд, воно гармонійно пояснює причину каменеутворення і є предиктором міграції останніх з жовчного міхура в гепатіко-холедох. Що стосується класифікацій, то в своїй переважачій більшості вони відображають не різні аспекти захворювання, а етапи послідовної міграції конкремента з жовчного міхура в холедох.

**Висновки.** 1. Першопричиною розвитку синдрому Міріззі є розвиток жовчекам'яної хвороби.

2. Одним з важливих етіопатогенетичних факторів розвитку синдрому Міріззі при жовчекам'яної хвороби є дискінезія позапечінкових жовчних проток по гіпотонічному типу.

3. Існуючі класифікації або достатньо громіздкі для користування, або подібні між собою і відображають етапи міграції конкремента з жовчного міхура в гепатіко-холедох.

Тому виникає питання: а чи вони потрібні? Можливо достатньо розписати тактику хірурга на різних етапах міграції конкремента і ступені пошкодження гепатіко-холедоха.

Дана публікація не є кінцевим вирішенням проблеми синдрому Міріззі, а є результатом незначного досвіду авторів в лікуванні цієї патології та індивідуальним баченням етіопатогенезу захворювання.

**Інформація про конфлікт інтересів.** Автори заявляють про відсутність конфлікту інтересів при виконанні наукового дослідження та підготовці даної статті.

**Інформація про фінансування.** Автори гарантують, що вони не отримували жодних винагород в будь-якій формі, здатних вплинути на результати роботи.

**Особистий внесок кожного автора у виконання роботи:**

**Гончар М.Г.** – розробка концепції і дизайну дослідження;

**Пиптюк О.В.** – аналіз отриманих даних, редагування;

**Кучірка Я.М.** – збір матеріалу, підготовка тексту.

#### Список використаної літератури

1. Belebekov ZO, Ysmajylov KS, Mamanov NA. Kliniko-patomorfologicheskaja klassifikacija sindroma Mirizzi. *Hirurgija*. 2013;3(29):38-41. [In Russian].
2. Grejasov VI, Perfil'ev VV, Shepkin SP. Diagnostika i hirurgicheskaja taktika pri sindrome Mirizzi. *Hirurgija*. 2008;11:31-4. [In Russian].
3. Dutka YR. Osoblyvosti diahnostryky i khirurhichnoho likuvannia khvorykh na syndrom Miritstsi II. *Acta Medica Leopoliensia*. 2008;1-2:89-91. [In Ukrainian].
4. Kolkin JG, Hacko VV, Dulin AM, et al. Sindrom Mirizzi: diagnostika i hirurgicheskaja taktika. *Ukrainskyi Zhurnal Khirurgii*. 2012;2(17):115-8. [In Russian].
5. Nychytailo MY, Kondratiuk OP, Lytvynenko OM, et al. Diahnostryka ta khirurhichne likuvannia syndromu Miritstsi. *Klinicheskaja khirurgija*. 2000;10:33-35. [In Ukrainian].
6. Tamm TI, Belov SG, Bardjuk AJ, et al. Diagnostika i hirurgicheskaja korrecija sindroma Mirizzi. *Ukrainskyi zhurnal khirurgii*. 2013;3(22):93-5. [In Russian].
7. Siplivij VA, Evtushenko DV, Petrenko GD et al. Diagnostika i hirurgicheskoe lechenie sindroma Mirizzi. *Klinicheskaja khirurgija*. 2016;8:8-11. [In Russian].
8. Hvorostov ED, Grinev RN. Sindrom Mirizzi: diagnostika i hirurgicheskoe lechenie. *Vrachebnaja praktika*. 2004;6:30-2. [In Russian].
9. Jurchenko VV, Nyzhnik LM, Abzhalov MA, et al. Endohirurgicheskie sposoby lechenija konkretov zhelchnyh protokov. *Vestnik Baltijskogo federal'nogo universiteta im. I.Kanta*. 2016;2:23-32. [In Russian].
10. Savelev VS, Revjakin VI. Sindrom Mirizzi. Diagnostika i lechenie. Moscow: Medicina; 2003. 203 p. [In Russian].
11. Galperin EI, Ahaladze GG, Kotovskij AE, et al. Sindrom Mirizzi: osobnosti diagnostiki i lechenija. *Annaly hirurgicheskij gepatologii*. 2006;11:7-10. [In Russian].

12. Claudel T, Zolner G, Wagner M, Trauner M. Role of nuclear receptors for bile acid metabolism, bile secretion, cholestasis, and gallstone disease. *Biochim Biophys Acta*. 2011;18(12):867-78.
13. Di Ciaula A, Wang DQ, Portincasa P. An update on the pathogenesis of cholesterol gallstone disease. *Curr Opin Gastroenterol*. 2018 Mar;34(2):71-80. DOI: 10.1097/MOG.0000000000000423.
14. Carr JA, Walis JJ, Brian LJ, Snider DL. The treatment of gallbladder dyskinesia based upon symptoms. Results of a 2-year, prospective, nonrandomized, concurrent cohort study. *Surg Laparosc Endosc Percutan Tech*. 2009 Jun;19(3):222-6. DOI: 10.1097/SLE.0b013e3181a74690
15. Cotton PB, Elta GH, Carter CR, Pasricha PJ, Corazziari ES. Rome IV. Gallbladder and Sphincter of Oddi Disorders. *Gastroenterology*. 2016 May; 150(6):1420-9.
16. Le Roux F, Sabbagh C, Robert B, Yzet T, Dugue L, Joly JP, et al. Multidisciplinary management of Mirizzi syndrome with cholecystobiliary fistula. The value of minimally invasive endoscopic surgery. *Hepatobiliary Pancreat Dis Int*. 2015;14(5):543-7.
17. Mc Sherry CK, Ferstenberg H, Virshup M. The Mirizzi syndrome. Suggested classification and surgical treatment. *Surg. Gastroenterol*. 1982;1:219-25.
18. Csendes A, Diaz CJ, Burdiles P., et al. Mirizzi syndrome and cholecystobiliary fistulas. A unifying classification. *Br. J. Surg*. 1989 Nov;76(11):1139-43.
19. Nagakawa T, Ohta T, Kayahara M, Ueno K, Konishi I, Sanada H, et al. A new classification of Mirizzi syndrome from diagnostic and therapeutic viewpoints. *Hepatogastroenterology*. 1997 Jan-Feb;44(13):63-7.
20. Beltran MA. Mirizzi syndrome. History, current knowledge and proposal a simplified classification. *World J Gastroenterol*. 2012 Sep;18(34):4639-50. DOI: 10.3748/wjg.v18.i34.4639

**Стаття надійшла до редакції: 7.08.2017 р.**

## Оптимізація діагностично-лікувальної програми на етапах хірургічного лікування хворих на гостру непрохідність тонкої кишки

І.Я. Дзюбановський, В.В. Бенедикт, А.М. Продан  
[benedyktvv@gmail.com](mailto:benedyktvv@gmail.com)

*Тернопільський державний медичний університет імені І.Я. Горбачевського, навчально-науковий інститут післядипломної освіти, кафедра хірургії, Тернопіль*

### Реферат

**Вступ.** За останній час, не зважаючи на сучасні досягнення в діагностиці та лікуванні гострої непрохідності тонкої кишки (ГНТК), не досягнуто істотних успіхів у вирішенні проблеми цього захворювання і рівень летальності залишається досить високим.

**Мета дослідження.** Оптимізувати діагностично-лікувальну програму у пацієнтів на ГНТК на різних етапах надання їм допомоги для покращення результатів їх хірургічного лікування.

**Матеріали та методи.** 307 хворим на ГНТК проведено комплексне обстеження: клінічне, рентгенологічне, сонографічне дослідження, комп'ютерну томографію. У 221 (79,78 %) пацієнта проведено хірургічне лікування захворювання, в 56 (20,22 %) випадків – консервативне лікування. У 30 випадках проведений ретроспективний аналіз причин летальності.

**Результати обстеження та їх обговорення.** На основі проведених обстежень пацієнтам встановлено діагноз ГНТК. Крім цього, кожному хворому визначено функціональний стан до операції – компенсований чи декомпенсований. Це стало підґрунтям до визначення тактики лікування – операційне чи консервативне. У 56 пацієнтів ГНТК вдалося усунути терапевтичним шляхом. У 221 хворого виконано різного типу операційні втручання для ліквідації ГНТК. У хворих в першій-другій стадіях перебігу ГНТК із компенсованим функціональним станом, залежно від інтраопераційної ситуації, можливе виконання всіх типів операційних втручань, крім накладання ентеростоми та лапаростоми, тоді як у пацієнтів в стадії поширеного перитоніту, незалежно від компенсації функціонального стану, операційне втручання після ліквідації непрохідності закінчували накладанням ентеро- та лапаростом. Крім цього, для покращення результатів операційного лікування застосовано технічні удосконалення (зонд для інтубації) та модифікації (метод ентеростомії та лапаростомії) доповнені корегуючою медикаментозною терапією.

**Висновки.** Запропоновані алгоритми ведення пацієнтів на ГНТК перед операцією, інтраопераційні удосконалення та післяопераційна корегуюча терапія дали змогу значно оптимізувати операційне лікування даної групи пацієнтів та прискорити відновлення моторно-евакуаторної функції травного каналу в ранньому післяопераційному періоді.

**Ключові слова:** тонка кишка, непрохідність діагностика, лікування

### Optimization of the diagnostic and treatment program at the stages of surgical treatment of patients with acute obstruction of the small intestine

Dzubanovsky I.Ya., Benedykt V.V., Prodan A.M.

*Ternopil state medical university by I. Horbachevsky, Department of Surgery, Faculty of postgraduate education, Ternopil*

### Abstract

Recently, despite the current advances in the diagnosis and treatment of acute obstruction of the small intestine (AOSI), no significant progress has been made in solving the problem of this disease and the mortality rate remains rather high.

**The purpose of the study** is to optimize the diagnostic and treatment program for patients with AOSI at different stages of providing them help to improve the results of their surgical treatment.

**Materials and methods.** 307 patients with AOSI conducted a comprehensive examination: clinical, X-ray, sonographic research, computer tomography. In 221 (79,78%) patients, surgical treatment of the disease was performed, in 56 (20,22%) cases conservative treatment was performed. In 30 cases a retrospective analysis of causes of lethality was conducted.

**Survey Results and Discussions.** On the basis of the conducted surveys, patients were diagnosed AOSI. In addition, each patient has a functional state for the operation– compensated or decompensated. This became the basis for determining the treatment tactic– operational or conservative. In 56 patients, SSTC was able to dissolve therapeutically. In 221 patients, various types of surgical interventions were performed to eliminate AOSI. Patients in the first and second stages of the AOSI with a compensated functional state, depending on the intraoperative situation, can perform all types of surgical interventions, except for imposing enterostomas and laparostomy, whereas in patients at the stage of a common peritonitis, regardless of the compensation of the functional state, an operation after The elimination of obstruction ended with an overlay of entero and laparostom. In addition, technical improvements (probe for intubation) and modifications (enterostomy and laparostomy) are supplemented with corrective medication therapy to improve the results of surgical treatment.

**Conclusions.** The proposed algorithms of patient management for AOSI before surgery, intraoperative enhancement and postoperative corrective therapy have made it possible to significantly optimize the surgical treatment of this group of patients and to accelerate the recovery of motor and evacuation function of the digestive canal in the early postoperative period.

**Key words:** small intestine, obstruction, diagnostics, treatment

**Вступ.** За останній час, не зважаючи на сучасні досягнення в діагностиці та лікуванні гострої непрохідності тонкої кишки (ГНТК), не досягнуто істотних успіхів у вирішенні проблеми цього захворювання

і рівень летальності залишається досить високим. Частково це пояснюється різноманітністю і тяжкістю клінічного перебігу ГНТК. В той же час вузька, чітка стандартизація діагностично-лікувальної допомоги

пацієнтам на ГНТК, без обліку морфо-функціональних змін в ураженому органі і без врахування функціонального стану хворого в кожному конкретному випадку часто призводить до несприятливих наслідків [3,7,8].

**Мета дослідження.** Оптимізувати діагностично-лікувальну програму у пацієнтів на ГНТК на різних етапах надання їм допомоги для покращення результатів їх хірургічного лікування.

**Матеріали та методи.** У 307 хворих на ГНТК проведено комплексне обстеження, яке включало, крім загальноприйнятих методів, рентгенологічне і сонографічне дослідження, комп'ютерну томографію. У 221 (79,78 %) пацієнта проведено хірургічне лікування захворювання, в 56 (20,22 %) випадків – консервативне лікування. Крім цього, проводилося дослідження серцево-судинної і легеневої систем, досліджували стан моторно-евакуаторної функції травного каналу та ін. Визначали індекс коморбідності (Charlson M.E. et al., 1987) [9], оцінювали стан неспецифічної резистентності організму за допомогою запропонованого паличкоядерно-лімфоцитарного індексу (ПЛІ) [1], рівень інтоксикації досліджували за допомогою лейкоцитарного індексу інтоксикації (ЛІІ) [5], визначали по шкалі ASA анестезіологічно-операційний ризик [10], стан вегетативної нервової системи визначали за допомогою індексу Кердо [6]. Крім цього, проведено ретроспективний аналіз 30 медичних карт стаціонарного хворого на ГНТК з несприятливими перебігом захворювання.

**Результати досліджень та їх обговорення.** При аналізі результатів обстежених хворих, у яких ГНТК була усунена консервативним методом, встановлено, що: госпіталізація до 24 годин відбулася у 69,64 % осіб; 78,57 % хворих цієї досліджуваної групи були у віці до 60 років; 94,64 % пацієнтів були в стадії компенсації функціонального стану; в перший-другий періоди перебігу ГНТК госпіталізовано 100 % осіб. Аускультативна оцінка перистальтики ТК у цій групі виявила ритмічні, не посилені звуки у 7,14 %; посилені – у 69,64 %; пригнічені – у 23,22 %. Рентгенологічно підтверджено наявність кишкових арок та рівні рідини у 21,17 % випадків; чаш Клойбера – у 22,92 %; ділянок підвищеної пневматизації – у 75,0 %. Сонографічні ознаки були такими: розширення просвіту кишки з феноменом «секвестрації рідини» – у 85,16 % випадків; зворотнопоступальний рух кишкового хімусу – у 22,22 % випадків; вільна рідина в черевній порожнині – у 18,52 % випадків. Індекс коморбідності був таким: до 59 років – 0,8, у віці 60 – 74 років – 4,36 і у віці 75 і більше років – 5,0.

Цим хворим проводили медикаментозну корегуючу терапію, спрямовану на нормалізацію рухової активності ТК. При її посиленні використовували препарати – антагоністи іонів кальцію та міотропні спазмолітичні засоби; при пригніченні – препарати кальцію. Таку корекцію проводили на фоні застосування комплексу засобів: антиоксидантів, енергетичних донатрів, концентрованих розчинів глюкози, есенціальних фосфоліпідів.

Критеріями ефективності консервативної терапії були: об'єктивне покращення загального стану хворого і зменшення рівня інтоксикації (ЛІІ з  $6,09 \pm 1,21$  до  $1,84 \pm 0,42$ ) та нормалізація показників неспецифічної резистентності організму (ПЛІ з  $0,77 \pm 0,08$  до  $0,36 \pm 0,02$ ); поступове стійке відновлення пасажу по травному каналу до трьох діб стаціонарного лікування (відсутність застійного вмісту в шлунку, зникнення рентгенологічних, УЗ-ознак непрохідності ТК та симптому Скліярова, самостійне відходження газів і калу); відновлення рівноваги вегетативного гомеостазу; нормалізація рівня кальцію (з  $2,27 \pm 0,07$  до  $2,39 \pm 0,04$  ммоль/л).

Хворі на ГНТК (221 (59,73 %)), у яких вивчали вплив різних методів хірургічного лікування на моторно-евакуаторну функцію травного каналу були поділені на підгрупи: підгрупа 1 (67 (30,32 %)) – оперовані хворі без декомпресії травного каналу; підгрупа 2 (107 (48,42 %)) – оперовані хворі з декомпресією травного каналу; підгрупа 3 (22 (9,95 %)) – оперовані хворі, яким виконана резекція некротизованої ділянки ТК; підгрупа 4 (25 (11,31 %)) – хворі, оперовані з використанням лапароскопічних технологій. У підгрупі 1 (n=67) ліквідацію непрохідності здійснювали шляхом розсічення спайок та відновлення пасажу по травному каналу. Як правило, це були хворі з першою-другою стадіями перебігу ГНТК – 63 (94,03 %) пацієнтів, з високим індексом коморбідності (4,67–6,55) – 26 (38,81 %) пацієнтів, та відсутністю інтраопераційно виявлених виражених локальних порушень ТК – 41 (61,19 %) пацієнт. Однак це не було причиною для відмови від проведення медикаментозної корегуючої терапії для профілактики післяопераційного парезу ТК. Вона ґрунтувалася на застосуванні медикаментозного лікування за запропонованою схемою (патент на винахід № 61258).

Відновлення перистальтики у хворих, яким проводили медикаментозну корекцію, відбулося на 2 добу, відходження газів – на 3 добу, какал дефекації – на 4 добу; на 44,15 % зменшився показник ЛІІ, на 41,27 % – ПЛІ, на 60,04 % – вплив симпатичної нервової системи, порівняно з хворими, яким корекцію не проводили. Слід зазначити, що зміна показників лабораторних досліджень збігається з відновленням моторно-евакуаторної функції травного каналу.

Другу підгрупу склали 107 пацієнтів, яким була виконана ліквідація ГНТК з наступною назогастроінтестинальною інтубацією. Показаннями до інтубації тонкої кишки в цій підгрупі були: розширення просвіту ТК до 5 і більше см; переповнення кишковим вмістом 2/3 і більше протяжності ТК; відсутність перистальтичних хвиль ТК. Особливостями проведення інтубації в цій підгрупі було її виконання на першому етапі операційного втручання, перед ліквідацією причини непрохідності. З 51 хворого з медикаментозною корекцією у 37 (72,55 %) застосовано зонд власної конструкції. У 63 (58,88 %) осіб назогастроінтестинальну інтубацію проводили за допомогою типового фабричного зонда. У 7 (6,54 %) пацієнтів через виражений спайковий процес та анатомічні особливості, що обумовлювали технічні труднощі в проведенні назогастр-

роїнтестинального зонда, виконано накладання ентєростоми за власною методикою. У пацієнтів з проведеною корекцією видалення зонда відбувалося на 3–4 добу післяопераційного періоду, після появи клінічних ознак відновлення рухової активності тонкої кишки. Спостерігали також зниження рівня інтоксикації (зниження ЛПІ на 33,52 %), покращення стану неспецифічної резистентності організму та відновлення вегетативної рівноваги, зменшення числа ускладнень з 5,36 % до 1,96 % ( $p < 0,05$ ).

У третю підгрупу пацієнтів ( $n=22$ ), яким виконано ліквідацію непрохідності шляхом резекції ділянки ТК, увійшли хворі зі странгуляційною непрохідністю ТК – 16 (72,73 %), тонко-тонкокишковою інвагінацією – 2 (9,09 %), обтурацією жовчним конкрементом з некрозом стінки ТК – 3 (13,64 %), з стороннім тілом ЧП з некрозом ділянки ТК – 1 (4,55 %). Лікування ГНТК на фоні гострого поширеного перитоніту в цій групі проводили у 17 (72,27 %) хворих. Одномоментна декомпресія ТК в цій підгрупі пацієнтів проведена усім 22 (100 %) пацієнтам інтраопераційно. У 8 (36,36 %) осіб операцію завершено накладанням кінцевої ентєростоми-їлеостоми, у 9 пацієнтів сформовано первинний ентєро-ентєроанастомоз із лапаростомою за власною методикою (Інформаційний лист про нововведення в системі охорони здоров'я № 336-2017 «Спосіб лапаростомії у хворих на гостру абдомінальну хірургічну патологію»), а у 5 (22,73 %) хворих операцію завершено після одномоментної інтраопераційної декомпресії формуванням прямого ентєро-ентєроанастомозу. Оцінюючи стан моторно-евакуаторної функції в пацієнтів 3 підгрупи ми встановили, що навіть при ГНТК в умовах перитоніту та виконанні резекції ТК з формуванням ентєростоми і лапаростом, використання в післяопераційному періоді комплексної корегуючої медикаментозної терапії приводить до її відновлення на одну добу раніше, ніж у хворих без корекції.

Малоінвазивні втручання в об'ємі лапароскопічної адгезіотомії, згідно з розробленою тактикою [4] і виконані у всіх хворих 4 підгрупи ( $n=25$ ), з них в 1–2 стадії перебігу захворювання та з компенсованим функціональним станом було – 80,0 % осіб. Відновлення моторно-евакуаторної функції відбувалося, як правило, на другу-третю добу післяопераційного періоду, незалежно від використання корегуючої медикаментозної терапії, що є пріоритетним напрямком вибору даного типу операції при ГНТК.

Ретроспективний аналіз причин летальних наслідків вивчено у 30 (9,77 %) пацієнтів. Виявлено, що тривалість основного (ГНТК) захворювання до моменту госпіталізації складала більше 24 год., тобто хвороба була за давненою, у 70,0 % випадків; довготривалість передопераційної підготовки – у 65,0 % осіб; розширення об'єму операційного втручання (більше 2 год.) і, відповідно, збільшення часу на його виконання – у 75,0 % випадків; вибір неадекватного для конкретної операційної ситуації методу декомпресії травного каналу – у 75,0 %; наявність хронічної супутньої патології (індекс коморбідності 5,5–6,07) – в 93,34 % осіб; IV–V класи операційно-анестезіологічного ризику за ASA – у 80,01 % хворих; порушення функції травного каналу – у 60,0 %; функціональна недостатність нирок 4–5 ст. – у 67,0 % осіб; суттєве переважання симпатичного відділу вегетативної нервової системи (індекс Кердо  $+ (19,5 \pm 0,34)$  при поступленні та  $+ (47,93 \pm 0,27)$  в кінці лікування), що сприяло пригніченню моторики; помилкова інтерпретація життєздатності ТК – у 35,71 % хворих. При оцінці моторно-евакуаторної функції встановлено, що у 96,67 % пацієнтів спостерігалися відсутність та пригнічення перистальтики після операції.

На основі отриманих нами даних ми розробили діагностичний алгоритм у хворих на ГНТК (Рис. 1).

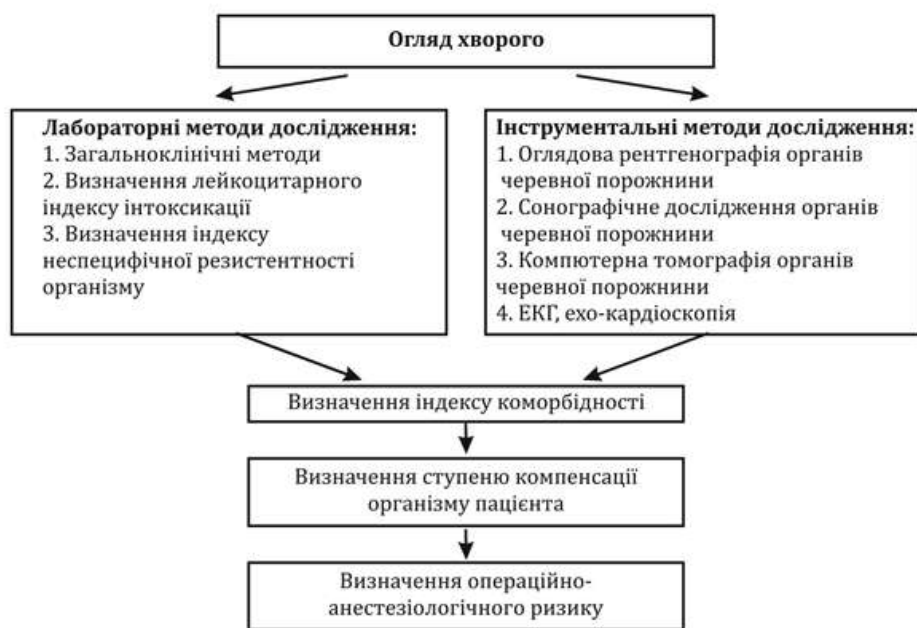

Рис. 1. Діагностичний алгоритм у хворих на гостру непрохідність тонкої кишки.

На основі результатів обстеження хворих на ГНТК було розроблено алгоритм вибору методу лікування пацієнтів (Рис. 2).

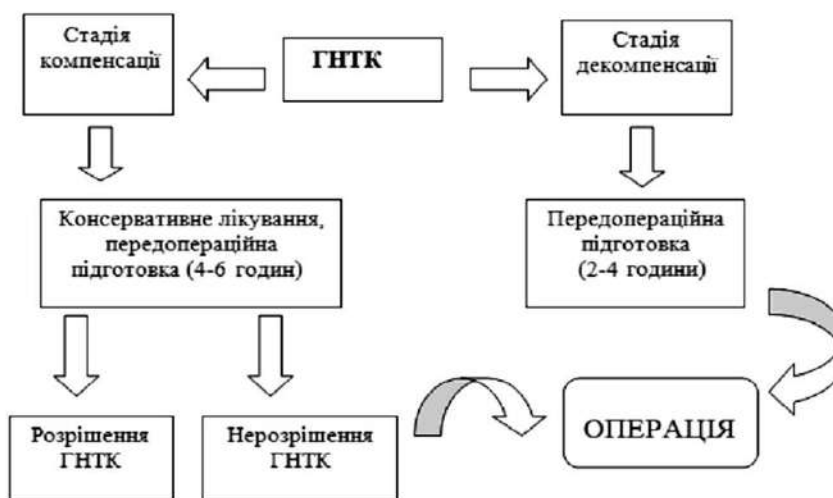


Рис. 2. Алгоритм вибору методу лікування хворих на гостру непрохідність тонкої кишки.

Було запропоновано алгоритм хірургічного лікування ГНТК залежно від стадії перебігу захворювання та функціонального стану пацієнта, який представлено на рисунку 3.

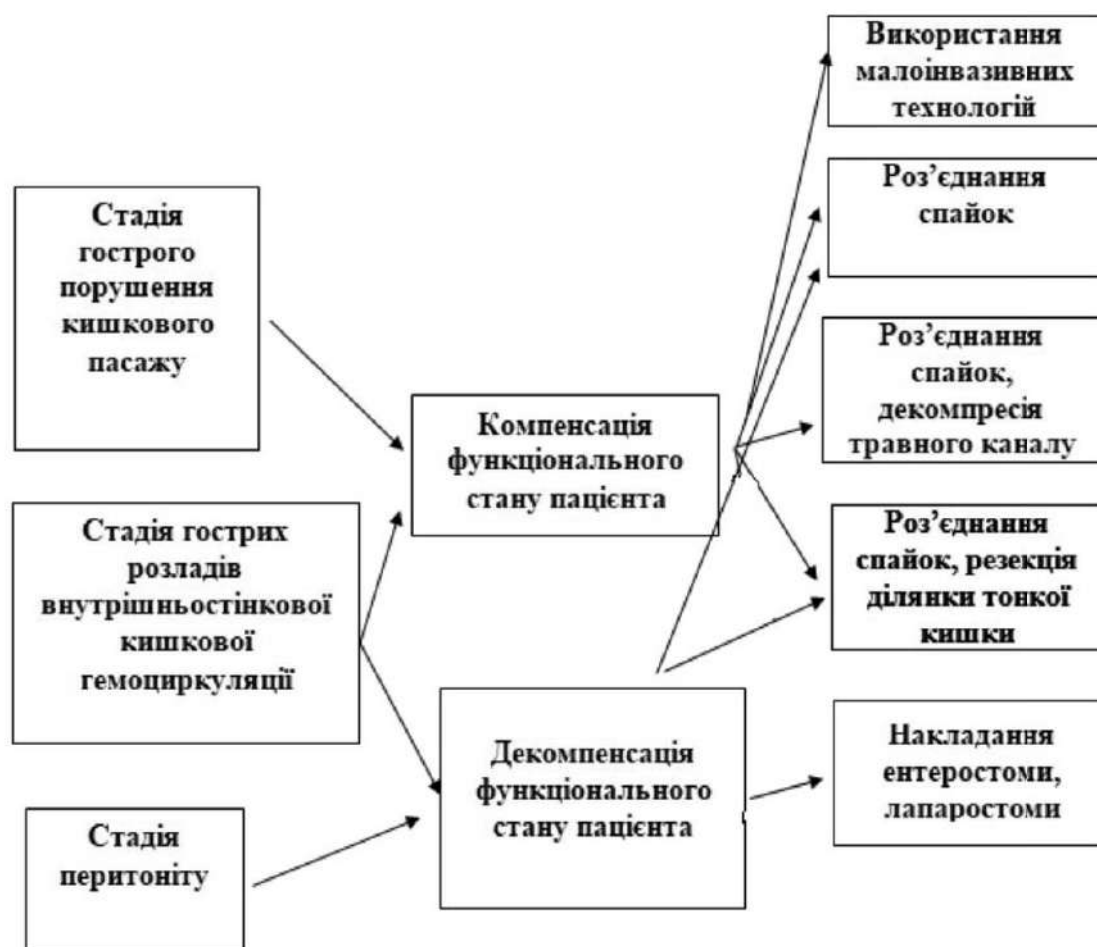


Рис. 3. Алгоритм вибору операції у хворих на гостру непрохідність тонкої кишки залежно від стадії перебігу захворювання та функціонального стану пацієнта.

У хворих в першій-другій стадіях перебігу ГНТК із компенсованим функціональним станом, залежно від інтраопераційної ситуації, можливе виконання всіх рекомендованих типів операційних втручань, крім накладання етеростомі та лапаростомі, тоді як у пацієнтів в стадії поширеного перитоніту, незалежно від компенсації функціонального стану, операційне втручання після ліквідації непрохідності закінчують накладанням етеро- та лапаростом.

Аналізуючи можливість застосування відкритих чи закритих методів декомпресії ТК ми встановили, що при компенсації функціонального стану пацієнта (індекс коморбідності до 2 балів) та при наявності технічних умов (помірно виражений спайковий процес, відсутність виражених проявів порушення мікроциркуляції ТК) рекомендована назогастоінтестинальна інтубація. При декомпенсованій супутній патології (індекс коморбідності > 5 балів), значній інфільтрації та виражених порушеннях кровопостачання ТК – одномоментна декомпресія або етеростомія.

В післяопераційному періоді нами на фоні традиційні схеми медикаментозної терапії використовувався індивідуалізований підхід до вибору корегувальної медикаментозної терапії: комплекс антиоксидантів, енергетичних донатрів, концентрованих розчинів глюкози, есенціальних фосфоліпідів і у відповідності до періодів відновлення рухової активності тонкої кишки: при дискоординованій діяльності призначали антагоністи іонів кальцію: внутрішньовенно крапельно (1 мл 0,1 % розчину обзидану або 2 мл 0,25 % розчину верапамілу) або міотропні спазмолітичні засоби (2 % розчину папаверину гідрохлориду 2–4 мл), у періоді гальмування – препарати кальцію у внутрішньовенній формі (1 % розчин глюконату кальцію 200 мл) [2].

**Інформація про конфлікт інтересів.** Автори заявляють про відсутність конфлікту інтересів при виконанні наукового дослідження та підготовці даної статті.

**Інформація про фінансування.** Автори гарантують, що вони не отримували жодних винагород в будь-якій формі, здатних вплинути на результати роботи.

**Особистий внесок кожного автора у виконання роботи:**

**Дзюбановський І.Я.** – розробка концепції і дизайну дослідження, аналіз отриманих даних, редагування;

**Бенедикт В.В.** – збір матеріалу дослідження, аналіз отриманих даних, підготовка тексту статті;

**Продан А.М.** – збір матеріалу дослідження, аналіз отриманих даних, статистична обробка даних, підготовка тексту статті.

#### Список використаної літератури

1. Benedykt VV, Hnatiuk MS, Holda YM. Osoblyvosti zmin pokaznykiv nespetsyficnoi rezystentnosti orhanizmu u khvorykh na perytonit. Zdobutky klinichnoi ta eksperymentalnoi medytsyny. Zbirnyk naukovykh prats XLV pidsumkovoї naukovo-praktychnoi konferentsii. Ternopil: Ukrmedknyha; 2002. p. 65-66. [In Ukrainian].
2. Benedykt VV. Patohenetychne obhruntuvannya medykamentoznoi stymuliatsii motoryky travnoho kanalu pislia operatsikh u khvorykh na hostru neprokhidnist kyshky. Halytskyi Likarskyi Visnyk. 2016;3,6-8. [In Ukrainian].
3. Bojko VV, Zamjatin PN, Kopitko MS, Sybuljak VM, et al. Sposob profilaktiki posleoperacionnogo pareza kishechnika. Kharkivska khirurhichna shkola. 2013;1(58):152-4. [In Russian].

Отже, застосування науково обґрунтованого діагностично-лікувального алгоритму у хворих на гостру непрохідність тонкої кишки дозволило прискорити відновлення моторно-евакуаторної функції травного каналу після хірургічного лікування на 2-3 доби, зменшити кількість гнійно-септичних ранових ускладнень в 2,73 разу, знизити терміни стаціонарного лікування пацієнтів у середньому на 3-4 доби

**Висновки.** 1. На етапі передопераційної підготовки запропонованого лабораторно-інструментального комплексу обстеження хворих на гостру непрохідність тонкої кишки з визначенням індексу коморбідності, ступеня компенсації функціонального стану пацієнта, анестезіологічно-операційного ризику, за ASA, що оптимізує діагностичну програму і об'єктивно визначити тривалість підготовки, метод лікування пацієнта, що є необхідною умовою для покращення результатів лікування.

2. Під час операцій в першій-другій стадіях перебігу захворювання та компенсації функціонального стану пацієнта слід використовувати наступні операції: роз'єднання спайок без або з інтубацією, резекційні методи.

3. У хворих під час операцій в третій стадії перебігу гострої непрохідності тонкої кишки з декомпенсованим функціональним станом рекомендовано застосовувати резекційні методи або накладання етеростом, лапаростом.

4. Для раннього відновлення моторно-евакуаторної функції травного каналу у хворих на гостру непрохідність тонкої кишки рекомендовано в післяопераційному періоді використовувати корегуючу медикаментозну терапію із застосуванням есенціальних фосфоліпідів, антиоксидантів, енергетичних донаторів, препаратів кальцію або його антагоністів залежно від характеру перистальтики в післяопераційному періоді.



4. Dziubanovskyi IY, Dykyi OH. Dynamichniy laparoskopichnyi adheziolizys v likuvanni spaikovoi khvoroby ocherevyny. Shpytalna khirurgiia. 2006;3,33-37. [In Ukrainian].
5. Kalf-Kalif JJ. O gematologicheskoy differenciacii razlichnyh form i faz ostrogo appendicita. Hirurgija. 1947;7,40-43. [In Russian].
6. Kerdo I. Indeks, vychisljaemyj na osnove parametrov krovoobrashhenija dlja ocenki vegetativnogo tonusa. Sportivna medicina. 2009;1-2:33-43. [In Russian].
7. Rusyn VI, Chavarha MI. Dekompresiiia travnoho kanalu pry spaikovii kyshkovii neprokhidnosti u ditei. Halytskyi likarskyi visnyk. 2012;3(2):104-5. [In Ukrainian].
8. Tarasenko JI. Ostraja spaechnaja tonkokishechnaja neprohodimost'; diagnostika, lechenie. Annaly hirurgii. 2007;4:61-5. [In Russian].
9. Charlson ME, Pompei P, Ales KL, MacKenzie CR. A new method of classifying prognostic comorbidity in longitudinal studies: development and validation. J Chronic Dis. 1987;40(5):373-83.

**Стаття надійшла до редакції: 23.11.2017 р.**

## Ключові аспекти сучасних хірургічних підходів у лікуванні гострого некротичного панкреатиту

О.І. Дронов, І.О. Ковальська, А.І. Горлач, К.О. Задорожня

[gorlach\\_andrey@bigmir.net](mailto:gorlach_andrey@bigmir.net)

*Національний медичний університет імені О.О. Богомольця, кафедра загальної хірургії № 1; Київський центр хірургії захворювань печінки, жовчовивідних шляхів та підшлункової залози імені В.С. Земскова, Київ*

### Реферат

**Мета дослідження.** Визначити показання до малоінвазивних методів лікування гострого некротичного панкреатиту в залежності від фази, ускладнень та морфологічних характеристик захворювання.

**Матеріали та методи.** Основу роботи склав аналіз результатів лікування 1572 хворих на гострий некротичний панкреатит. В лікуванні хворих застосовувався діагностично-лікувальний алгоритм відповідно до основних ланок патогенезу та фаз захворювання. Розроблено та впроваджено в практику методики малоінвазивних некрсеквестрэктомій, черезшкірного дренирування рідинних збірень та способи боротьби з внутрішньочеревною гіпертензією при гострому некротичному інфікованому панкреатиті.

**Результати досліджень та їх обговорення.** Лікувальна тактика відповідала фазам гострого панкреатиту. В ранню фазу застосування інтервенційних методів лікування були виваженими, а строки дренирування обмежені ризиком ектогенного інфікування панкреатичних некрозів. Інфікування панкреатичних некрозів, до їх відмежування, було показанням до черезшкірного дренирування зі збільшенням кількості та діаметра дренажів. В 5,1 % пункційно-дренуючі методи лікування були остаточними у хворих на інфікований гострий некротичний панкреатит, а у 64,7 % пацієнтів дозволили уникнути системних інфекційних ускладнень та в пізню фазу виконати одноетапну некректомію.

**Висновки.** В лікуванні гострого некротичного панкреатиту слід урахувувати патогенез захворювання, динаміку місцевих ускладнень та їх інфікування, важливим аспектом є профілактика системних ускладнень. Малоінвазивні методи лікування локальних ускладнень гострого панкреатиту можуть бути остаточними і допоміжними. Застосування малоінвазивних і традиційних хірургічних втручань повинно ґрунтуватись на знанні патогенезу та морфологічних характеристик захворювання.

**Ключові слова:** гострий некротичний панкреатит, мініінвазивні втручання, ендовідеоскопічні технології

### Key aspects of modern surgical approaches in the treatment of acute necrotic pancreatitis

Dronov O.I., Kovalska I.O., Horlach A.I., Zadorozhnyia K.O.

*National Medical University named after O.O. Bogomolets, Department of General Surgery № 1, Kyiv  
Kyiv center of surgery for liver, biliary tract and pancreas named after V.S. Zemskov, Kyiv*

### Abstract

Objective to set indications to minimally invasive interventions in patients with acute necrotizing pancreatitis considering phases, complications and morphological features of disease.

**Materials and methods.** The clinical data of 1572 patients with acute pancreatitis were analyzed. Diagnosis and treatment algorithm was used considering pathological stages of acute pancreatitis. New methods of minimally invasive necrosectomy, percutaneous drainage of fluid collections, methods of intraabdominal hypertension management were surgical proposed for acute infected necrotizing pancreatitis treatment.

**Results and discussion.** Treatment tactics depended on the phase of acute pancreatitis. On the early stage using of different types of interventions was limited. The timing of minimally invasive drainage of fluid collections is strictly limited due to possible colonization of fluid and necrotic collections with microorganisms, and as a result infectious complications. Infected pancreatic necrosis requires drainage with increasing diameter of catheter. Percutaneous catheter drainage was successful as final treatment in 5,1 % cases in group of patients with acute infected necrotizing pancreatitis. In 64,7% of cases percutaneous catheter drainage was helpful in avoiding general infections complications, and on late stage surgical debridement was performed.

**Conclusions.** Treatment of acute severe pancreatitis requires complex multidisciplinary approach, with attention to local and systemic complications.

**Key words:** acute necrotizing pancreatitis, mini-invasive interventions, endovideoscopic technologies

**Вступ.** За останнє десятиріччя концепція лікування хворих на гострий некротичний панкреатит (ГНП) суттєво змінилась [1,3,4,7,10]. Багатьма дослідженнями підтверджена ефективність покрокового лікувального алгоритму, де пріоритетна роль відводиться мініінвазивним підходам [2,5,6,8,11]. Отже, у 2010 році було закінчено та опубліковано результати проспективного мультицентрового рандомізованого дослідження (PANTER study), що проведене у 2010 році доводить переваги мініінвазивних методик перед відкритими некрсеквестрэктоміями [9].

**Мета дослідження.** Визначити роль і місце різних інтервенційних методів лікування гострого некротичного панкреатиту в залежності від фази, ускладнень і морфологічних характеристик захворювання.

ротичного панкреатиту в залежності від фази, ускладнень і морфологічних характеристик захворювання.

**Матеріали та методи.** У Київському міському центрі хірургії захворювань печінки, жовчних шляхів та підшлункової залози імені В.С. Земскова за період з 2003 року проліковано 1572 хворих на гострий некротичний панкреатит, з цього періоду в комплексному лікуванні ГНП почали активно застосовувати мініінвазивні пункційно-дренуючі методики, а з 2008 року – ендовідеоскопічні некрсеквестрэктомії.

Тяжкість захворювання, місцеві та системні ускладнення гострого панкреатиту (ГП) аналізовано з урахуванням класифікації 2012 року (табл. 1).

Таблиця 1

## Характеристика пацієнтів з гострим некротичним панкреатитом

Пацієнти з гострим некротичним панкреатитом (n= 1572)		Абс.	%
Середній вік (роки)		43,5	
Стать	Чоловіки	1097	69,8
	Жінки	475	30,2
Етіологія	Аліментарний	1097	69,8
	Біліарний	475	30,2
Тяжкість захворювання	Середньотяжкий	660	42
	Тяжкий	912	58
Місцеві ускладнення	Гострі рідинні скупчення	1572	100
	Гострі некротичні скупчення	1572	100
	Псевдокіста	548	34,8
	«Walled-off necrosis»	548	34,8
Інфікування		628	39,9

Для морфологічної оцінки ГНП використовували комп'ютерно-томографічний індекс Balthazar (табл. 2). Також з метою прогнозування місцевих ускладнень ГП застосовували клініко-

морфологічну класифікацію Дронова О.І. (патент № 26755, 2002 рік), яка виділяє вогнищевий, субтотальний та тотальний ГНП з поверхневим, інтрамуральним та трансмуральним (табл. 3).

Таблиця 2

## Клініко-морфологічна характеристика типів панкреатичного некрозу у пацієнтів із гострим некротичним панкреатитом

Тип некрозу	Абс.	%
Вогнищевий		
Поверхневий	300	19,1
Трансмуральний	442	28,1
Інтрамуральний	82	5,2
Субтотальний		
Поверхневий	253	16,1
Трансмуральний	354	22,5
Тотальний		
Поверховий	105	6,7
Трансмуральний	36	2,3
Всього	1572	100

Таблиця 3

## Комп'ютерно-томографічний індекс тяжкості Balthazar у пацієнтів з інфікованим гострим некротичним панкреатитом

КТ-ступінь запальних змін підшлункової залози			Некроз підшлункової залози		Індекс тяжкості (бали)	Кількість пацієнтів	
Ступінь	КТ-ознаки	Бали	Об'єм некрозу	Індекс некрозу (бали)		Абс. (n=628)	%
D	Поодинокі парапанкреатичні рідинні скупчення	3	< 30 %	2	5	14	2,2
			30 – 50 %	4	7	144	22,9
			> 50 %	6	9	60	9,5
E	Два рідинні скупчення або газ в заочеревинній клітковині	4	< 30 %	2	6	66	10,5
			30 – 50 %	4	8	151	24
			> 50 %	6	10	193	30,7

**Результати досліджень та їх обговорення.** У ранній фазі гостре рідинне скупчення є потенційним джерелом ферментної токсемії, інфекції, внутрішньочеревної гіпертензії. Відповідно показання до застосування пункційно-дренуючих методик лікування в ранню фазу мали місце у 990 хворих (63 %). Пункцію гострих рідинних парапанкреатичних скупчень виконували у 257 хворих (26 %) при зростаючому больовому синдромі, стійкому парезі шлунково-кишкового тракту, прогресуванні ендотоксемії, відсутності ефекту від інтенсивної терапії впродовж 3-х діб. У 70 пацієнтів (7 %) проводили повторні пункції, показаннями до яких були: рецидивуючий больовий синдром, швидкий темп накопичення рідини в сальниковій сумці та заочеревинній клітковині з високою протеклітивною активністю. Синдром внутрішньочеревної гіпертензії I–II ступеню, персистуюча ПОН, парез шлунково-кишкового тракту, що зберігається на 4-у добу захворювання був показаннями до дренивання рідинних скупчень у 663 пацієнтів (67 %).

Нормалізація внутрішньочеревного тиску у хворих на гострий тяжкий панкреатит зменшує органну дисфункцію, пов'язану з розвитком абдомінального компартмент-синдрому. Дренування гострих рідинних скупчень, декомпресія шлунка при I–II ступенях та декомпресійна фасціотомія при III–IV ступенях ВЧГ є заходами профілактики абдомінального компартмент-синдрому. Нами удосконалений спосіб ліквідації ВЧГ шляхом комбінації лапароскопічної фасціотомії білої та спігелевих ліній живота та декомпресії заочеревого простору. Виконується лапароскопічна декомпресія параколон, шляхом розсічення парієтальної очеревини правого та лівого бокових каналів клубових ямок максимально вгору, потім виконують декомпресійну фасціотомію. За допомогою ультразвукового дисектора виконують пошарове розсічення парієтальної очеревини по серединній лінії живота від пупка вгору до мечоподібного відростка і вниз у напрямку до лобкового симфізу. Встановлюються дренажі в малий таз та в підпечінковий простір.

Активно-вичікувальна тактика лікування до секвестрації панкреатичних некрозів була спрямована на профілактику інфікування. А в разі приєднання інфекції проводилась санація вогнищ з використанням пункційно-дренуючих методик до появи відмежованих некрозів. Інфікований панкреатит до відмежування некротичних скупчень – абсолютне показання до дренивання, а при ознаках неконтрольованої інфекції виконували подальше збільшення діаметра (8–16 Fr) і кількості дренажів. Додаткове дренивання та заміна дренажів за допомогою фасціальних дилататорів виконано у 619 пацієнтів (39,4 %). У 80 хворих (5,1%) вогнищевими некрозами і обмеженими інфікованими скупченнями рідини дана тактика сприяла одужанню.

Комп'ютерна візуалізація розповсюдження панкреатичних некрозів у підшлунковій залозі та заочеревинній клітковині дозволила встановити показання до виду оперативного втручання у хворих на інфікований ГНП з 3-го тижня захворювання. Сонографічно-контрольовані мініінвазивні втручання були завершальним методом лікування у 80 пацієнтів на поверхневий інфікований ГНП з індексом некрозу 2 бали та індексом тяжкості 5–6 балів. При інфікованому некротичному панкреатиті пункційно-дренуючі втручання перешкоджали розвитку генералізованих інфекційних ускладнень до моменту секвестрації і дозволили виконати адекватну одноетапну некрсеквестректомію у 64,7%. При поширених панкреатичних некрозах (більше 30%) мініінвазивні втручання дозволили виконати одноетапну некректомію у 355 хворих. При цьому субтотальне його поширення з індексом некрозу 4 бали та індексом тяжкості 7–8 балів дозволило провести відеоасистовану некректомію у 12 хворих, а індекси некрозу 6 балів виконувалася відкрита некрсеквестректомія. При наявності заочеревинної флегмони, без тенденції до відмежування, проводилися етапні некректомії у 193 пацієнтів, з яких у 34 виконано ретроперітонеоскопічний доступ.

Нами розроблений спосіб некрсеквестректомії, який комбінує лапаро- і ретроперітонеоскопічні методики, що дозволяє адекватно санувати гнійне вогнище з мінімізацією операційного стресу. Виконуємо лапароскопію з встановленням 5 троакарів, розкриваємо сальникову сумку за допомогою ультразвукового дисектора, аспіруємо інфіковані рідинні скупчення і евакуюємо відмежовані панкреатичні некрози в контейнер. Далі переходимо до відео-асистованої ретроперітонеальної некрсеквестректомії, через субкостальний доступ по лівій середньоаксілярній лінії. Після аспірації рідинного компонента встановлюємо лапароскопічний порт 12 мм в діаметрі і виконуємо некректомію під візуальним лапароскопічним контролем з боку сальникової сумки, що мінімізує ризик пошкодження магістральних судин. Потім виконуємо дренивання сальникової сумки і заочеревинного простору двопротівними силіконовими дренажами діаметром 30 Fr. Середня тривалість операції склала  $150,18 \pm 15,7$  хв. Середній рівень больового синдрому (оцінювали по цифровій шкалі NRS 11 от 0 до 10) склав  $3,17 \pm 1,08$  у 1-й день післяопераційного періоду з регресією до  $1,2 \pm 0,76$  на 5-й день. Строк госпіталізації склав  $18,15 \pm 0,99$  ліжко-днів.

**Висновки.** На сучасному етапі розвитку хірургії мініінвазивні методи інтервенційного лікування ускладнень гострого панкреатиту можуть бути як остаточними, так і допоміжними, є пріоритетними, але вимагають патогенетичного усвідомлення. Ендовідеооскопічні методи секвестректомії дозволяють уникнути розвитку післяопераційного бактеріотоксичного шоку, генералізації інфекції черевної порожнини, зберегти моторику

шлунково-кишкового тракту. Комбінація лапароскопічних і ретроперитонеоскопічних методів забезпечує адекватну некректомію і санацію

гнійних вогнищ. Протипоказання до даного методу є тотальна заочеревинна флегмона з ураженням брижі кишки.

**Інформація про конфлікт інтересів.** Автори заявляють про відсутність конфлікту інтересів при виконанні наукового дослідження та підготовці даної статті.

**Інформація про фінансування.** Автори гарантують, що вони не отримували жодних винагород в будь-якій формі, здатних вплинути на результати роботи.

**Особистий внесок кожного автора у виконання роботи:**

**Дронов О.І.** – розробка концепції і дизайну дослідження, аналіз отриманих даних, редагування;

**Ковальська І.О.** – збір матеріалу дослідження, аналіз отриманих даних, підготовка тексту статті;

**Горлач А.І.** – збір матеріалу дослідження, аналіз отриманих даних, підготовка тексту статті;

**Задорожня К.О.** – збір матеріалу дослідження, аналіз отриманих даних, статистична обробка даних.

**Список використаної літератури**

1. Bello B, Matthews J. Minimally invasive treatment of pancreatic necrosis. *World J Gastroenterol.* 2012 Dec 14;18(46):6829-35.
2. Freeman MF, Werner J, van Santvoort HC, Baron TH, Besselink MG, Windsor JA, et al. Interventions for necrotizing pancreatitis. Summary of a multi-disciplinary consensus conference. *Pancreas.* 2012 Nov 14;8:1176-94.
3. Hollemans RA, Bollen TL, van Bakker OJ, Ahmed AU, van Goor H, Boermeester MA, et al. Predicting success of catheter drainage in infected necrotizing pancreatitis *Ann Surg.* 2016 Apr;263(4):787-92.
4. Karakayali FY. Surgical and interventional management of complications caused by acute pancreatitis. *World J Gastroenterol.* 2014 Oct 7;20(37):13412-23.
5. Ke L, Li J, Hu P, Wang L, Chen H, Zhu Y. Percutaneous catheter drainage in infected pancreatitis necrosis: a systematic review. *Indian J Surg.* 2016 Jun;78(3):221-8.
6. Kokosis G, Perez A, Pappas T. Surgical management of necrotizing pancreatitis: An overview. *World J Gastroenterol.* 2014 Nov 21;20(43):16106-12.
7. Rasslan R, Ferrina F, Britran A, Utiyama EM. Management of infected pancreatic necrosis: state of the art. *Rev Col Bras Cir.* 2017;44(5):521-9.
8. Trikudanathan G, Arian M, Attam R, Freeman ML. Intervention for necrotizing pancreatitis. *Gastroenterol Hepatol.* 2013 May;7(5):463-75.
9. Van Santvoort HC, Basselink MG, Bakker OJ, Hofker HS, Boermeester MA, Dejong CH, et al. A step-up approach or open necrosectomy for necrotizing pancreatitis. *N Eng J Med.* 2010 Apr 22;362(16):1491-502.
10. Werge M, Novovic S, Palle N, Gluud L. Infection increases mortality in necrotizing pancreatitis: A systematic review and meta-analysis. *Pancreatology.* 2016 Sep-Oct;16(5):698-707.
11. Working Group IAP/APA Acute Pancreatitis Guidelines. IAP/APA evidence-based guidelines for the management of acute pancreatitis. *Pancreatology.* 2013 Jul-Aug;13(4 Suppl 2):e1-15. DOI: 10.1016/j.pan.2013.07.063
12. Little JP. Consistency of ASA grading. *Anaesthesia.* 1995;50(7):658-9.

**Стаття надійшла до редакції: 25.07.2017 р.**

## Спленектомія у пацієнтів із гематологічною патологією

Л.М. Душик, Н.В. Черкова, А.О. Душик

*Харківський національний університет імені В.Н. Каразіна, медичний факультет, кафедра хірургічних хвороб, Харків*

### Реферат

**Вступ.** Спленектомія (СЕ) у гематологічних хворих супроводжується підвищеним ризиком, обумовленим наявністю в більшості випадків порушенням гемостазу. Все це визначає пошук більш сприятливих методів хірургічних втручань у пацієнтів із захворюваннями системи крові.

**Мета дослідження.** Поліпшити результати хірургічного лікування пацієнтів із захворюваннями системи крові шляхом планування способу спленектомії.

**Матеріали та методи.** Робота виконана на підставі комплексного клініко-лабораторного та інструментального обстеження 102 хворих з різними захворюваннями системи крові, які потребували оперативного лікування. Крім лабораторної діагностики особлива увага приділялася анамнезу: тривалості захворювання, гормональної терапії; інструментальних методів дослідження: УЗД органів черевної порожнини і КТ, а також нозологіям. Для мобілізації селезінки використовували ультразвуковий скальпель (УЗС). Для обробки судинної ніжки застосовували швиючий апарат EndoGIA-30 (AutoSuture).

**Результати досліджень та їх обговорення.** Аналіз отриманих результатів СЕ у хворих гематологічного профілю показав, що вибір доступу залежить від багатьох причин, які можна встановити ще до операції за допомогою УЗД і КТ.

Випадків конверсії не було, що можна пояснити можливістю об'єктивного доопераційного планування, в результаті якого у випадках несприятливих для лапароскопічного втручання було прийнято рішення про виконання відкритої СЕ. Відсутність ускладнень і летальних випадків при СЕ у гематологічних хворих свідчить про ефективність використання УЗС та швиючих апаратів EndoGIA-30 (AutoSuture) для мобілізації селезінки.

Використання УЗД і КТ відіграє важливу роль при плануванні способу спленектомії, що дозволяє уникнути випадків конверсії. Одночасне застосування УЗС і швиючого апарату для виконання СЕ дозволяє уникнути ускладнень.

**Ключові слова:** гематологічна патологія, швиючий апарат, спленектомія, ультразвуковий скальпель

### Splenectomy in patients with haematological pathology

L.M.Dushik, N.V. Cherkova, A.O. Dushik

V. N. Karazin Kharkiv National University

Medical Faculty, Department of surgical diseases, Kharkiv

### Abstract

Splenectomy (SE) in hematologic patients is accompanied by an increased risk due to the presence of a hemostasis violation in most cases. All this determines the search for more favorable methods of surgical intervention in patients with diseases of the blood system.

The purpose of the study is to improve the results of surgical treatment of patients with blood system diseases by planning the method of splenectomy.

The work was performed on the basis of a comprehensive clinical-laboratory and instrumental examination of 102 patients with various diseases of the blood system that needed surgical treatment. In addition to laboratory diagnosis, special attention was given to the anamnesis: duration of the disease, hormonal therapy; instrumental research methods: ultrasound of the abdominal cavity and CT, as well as nosologies. A harmonic scalpel was used to mobilize the spleen. The EndoGIA-30 stapler (AutoSuture) was used to treat the vascular pedicle.

Analysis of the results of SE in patients with hematological profile showed that the choice of surgical access depends on many factors which can be set before operation by dint of ultrasound and CT.

There were no conversion cases, which could be explained by the possibility of objective preoperative planning, as a result of which in cases of laparoscopic adverse events, a decision was made to perform open type of SE. The absence of complications and fatal cases at SE in hematologic patients shows the efficacy of the use of harmonic scalpel and EndoGIA-30 (AutoSuture) staplers to mobilize the spleen.

The use of ultrasound and CT plays an important role in planning the method of splenectomy, which avoids cases of conversion. Simultaneous use of harmonic scalpel and Autosuture staplers for performing SE helps to avoid complications.

**Key words:** hematological pathology, Autosuture stapler, splenectomy, harmonic scalpel

**Вступ.** Спленектомія (СЕ) є патогенетично обґрунтованим втручанням при спадковій гемолітичній анемії, аутоімунній гемолітичній анемії, гіпо- і апластичній анемії, хронічних мієло- і лімфопроліферативних захворюваннях, лімфогранулематозі, ідіоматичній тромбоцитопенічній пурпурі, у хворих з синдромом гіперс-

пленізму, а також при захворюваннях селезінки, що вимагають «уточнення» діагнозу [1,2,3].

СЕ у гематологічних хворих супроводжується підвищеним ризиком, обумовленим наявністю в більшості випадків порушенням гемостазу [4,5,6]. Все це визначає пошук більш сприятливих методів

хірургічних втручань у пацієнтів із захворюваннями системи крові.

В даний час для виконання спленектомії існують різні операційні доступи, з них найбільш широко використовуються верхня середина лапаротомія, косий, кутовий і параректальний операційні доступи [7,8].

Переваги лапароскопічної спленектомії (ЛСЕ) перед традиційною операцією полягають в малій травматичності, скорочення часу госпіталізації після операції, ранній фізичній активності і незначному косметичному дефекті.

Протипоказання до виконання ЛСЕ: абсолютними є портальна гіпертензія і непереборна коагулопатія; відносними – попередні операції на органах черевної порожнини з розвитком злукового процесу, ожиріння, серцева і / або легенева недостатність, виражена спленомегалія, періспленіт і лімфоїдна інфільтрація ніжки селезінки [9].

Встановлено, що для успішного виконання ЛСЕ необхідні відомості про індивідуальні топографо-анатомічні особливості, в тому числі дані про ангіоархітектоніку басейну селезінкової артерії. При цьому саме топографо-анатомічні особливості зони втручання в 3,9–6,7% випадків служать причиною переходу від ЛСЕ до відкритої операції [10].

До теперішнього часу дискусія про переваги того чи іншого методу СЕ триває. З огляду на вищевикладене, нами було виконано дослідження, спрямоване на підвищення клінічної ефективності СЕ при патології системи крові.

**Мета дослідження.** Поліпшити результати хірургічного лікування пацієнтів із захворюваннями системи крові шляхом планування способу спленектомії.

**Матеріали та методи.** Робота виконана на підставі комплексного клініко-лабораторного та інструментального обстеження 102 хворих з різними захворюваннями системи крові, які потребували оперативного лікування. Прооперовано 44 чоловіків і 58 жінок. Вік хворих становив від 18 до 64 років. Анемії виявлені у 31 (30,2%) пацієнта, з них аутоімунні гемолітичні анемії – у 18 хворих, вроджені гемолітичні анемії – у 9, апластичні анемії – у 4; тромбоцитопенічна пурпура (хвороба Верльгофа) визначалася у 31 (30,2%) хворого; спленомегалії – у 40 (39,4%) –лімфома селезінки. Традиційна спленектомія виконана 84 пацієнтам, ЛСЕ виконана 18 пацієнтам.

Показання до СЕ були визначені суто індивідуально після проведеного обстеження і лікування в гематологічному стаціонарі.

Представлені спостереження накопичені в клініці хірургічних хвороб Харківського національного університету імені В.Н.Каразіна на базі хірургічного відділення Харківської клінічної лікарні на залізничному транспорті № 2, за період з 2000 р. по 2017 р. включно.

Крім лабораторної діагностики особлива увага приділялася анамнезу: тривалості захворювання, гормональної терапії; інструментальних методів дослідження: УЗД органів черевної порожнини і КТ, а також нозологіям.

УЗД органів черевної порожнини проводили з використанням апаратів Sonoace 4800 фірми "Medison", Toshiba Nemio і Philips HDI 4000, в режимі реального часу. Використовували лінійні, секторальні і конвексний датчики з частотою від 2 до 5 МГц, а також доплерівський і енергетичний датчики.

Для вибору способу СЕ вважали важливим визначити розміри селезінки, оцінити розташування підшлункової залози по відношенню до воріт селезінки, виявити наявність лімфатичних вузлів у воротах селезінки, а також виявити додаткові селезінки, оскільки інтраопераційно ідентифікувати додаткову селезінкову тканину буває дуже важко [10]. Приділяли увагу ретельному збору анамнезу, з метою уточнення тривалості прийому специфічної терапії.

Для мобілізації селезінки використовували УЗС. Для обробки судинної ніжки застосовували зшиваючий апарат EndoGIA-30 (AutoSuture).

Таким чином, при плануванні операції всебічно оцінювали фактори, що впливають на технічні можливості виконання СЕ.

**Результати досліджень та їх обговорення.** Аналіз отриманих результатів СЕ у хворих гематологічного профілю показав, що вибір доступу залежить від багатьох причин, які можна встановити ще до операції за допомогою УЗД і КТ.

Так, при тривалому (більше року) прийомі гормональної терапії, при нормальних розмірах селезінки або помірній спленомегалії у 6 пацієнтів з ідіопатичною тромбоцитопенічною пурпурою були встановлені явища періспленіту, була виконана традиційна спленектомія, при якій виявлено значні зрощення діафрагмальної поверхні селезінки з діафрагмою і парієтальної очеревиною.

В результаті тривалого прийому гормональних препаратів з приводу аутоімунних гемолітичних анемій у хворих розвивається ожиріння, тому в 3 випадках перевагу віддавали лапаротомному доступу.

При збільшенні селезінки більше 20 см, незалежно від нозології виконували традиційну СЕ, це пов'язано не тільки з неможливим проведенням ендохірургічних маніпуляцій, в зв'язку зі зменшенням робочого простору в черевній порожнині, а й розвитком серйозних інтраопераційних ускладнень: масивної кровотечі, пошкодження суміжних органів, імплантації спленоцитів при неминучому ятрогенному пошкодженні капсули селезінки і розвитку спленозу в віддаленому післяопераційному періоді з розвитком рецидиву захворювання.

Якщо на доопераційному етапі була виявлена лімфоїдна інфільтрація судинної ніжки селезінки

при лімфомах селезінки, також виконували традиційну СЕ.

Незалежно від способу СЕ селезінку видаляли без фрагментування. При ЛСЕ – через мінілапаротомний доступ в лівому підребер'ї, з метою подальшого морфологічного і гістохімічного дослідження, для встановлення заключного гематологічного діагнозу. Ускладнень і летальних випадків при традиційній СЕ і ЛСЕ не спостерігалось.

Максимальний розмір видаленої селезінки при лапаротомному доступі 30x17x15 см, при ЛСЕ-12x8x6 см.

При аналізі частоти застосування традиційної СЕ і ЛСЕ було встановлено, що ЛСЕ частіше виконувалася хворим з імунною тромбоцитопенією. Пояснити це можна тим, що при виконанні традиційної СЕ розмір селезінки значення не має, а при видаленні селезінки лапароскопічним шляхом розмір її був одним з вирішальних чинників до її застосування. У хворих на імунну тромбоцитопенію практично немає вираженої спленомегалії, що визначає безпеку застосування ЛСЕ у даної групи хворих.

**Інформація про конфлікт інтересів.** Автори заявляють про відсутність конфлікту інтересів при виконанні наукового дослідження та підготовці даної статті.

**Інформація про фінансування.** Автори гарантують, що вони не отримували жодних винагород в будь-якій формі, здатних вплинути на результати роботи.

**Особистий внесок кожного автора у виконання роботи:**

**Душик Л.М.** – розробка концепції і дизайну дослідження, аналіз отриманих даних, редагування;

**Черкова Н.В.** – збір матеріалу дослідження, аналіз отриманих даних, підготовка тексту статті;

**Душик А.О.** – збір матеріалу дослідження, аналіз отриманих даних, підготовка тексту статті.

**Список використаної літератури**

1. Shutov SA, Karagyulyan SR, Danishyan KI. Osobennosti lecheniya ostryih hirurgicheskikh zabolevaniy organov bryushnoy polosti u bolnyih gemofiliey. *Hirurgiya*. 2014;3:25-31. [In Russian].
2. Zheng D. Laparoscopic splenectomy for primary immune thrombocytopenia: Current status and challenges. *World J. Gastrointest. Endosc.* 2016;8(17):610-15.
3. Giudice V. Role of Laparoscopic Splenectomy in Elderly Immune Thrombocytopenia. *Open Med. (Warsaw, Poland)*. 2016;11(1):361-8.
4. Termos S. Torsion of huge wandering accessory spleen. *Casereport and review of literature. Int. J. Surg. Case Rep.* 2017;38:131-5.
5. Moris D, Dimitriou N, Griniatsos J. Laparoscopic Splenectomy for Benign Hematological Disorders in Adults: A Systematic Review. *In Vivo*. 2017;31(3):291-302.
6. Petroianu A. Subtotal splenectomy preserving the inferior splenic pole for the treatment of Hodgkin's lymphoma. *Int. J. Surg. Case Rep.* 2017;36:1-3.
7. Galstyan GM, Bazhenov AV, Danishyan KI, Sorkina OM, Al-Radi LS, Korzhova SM, et al. Rol splenektomii v lechenii ostroy dyihatelnoy nedostatochnosti u bolnoy volosatokletochnyim leykozom. *Gematologiya i transfuziologiya*. 2017;1:51-54. [In Russian].
8. Danishyan KI, Soboleva OA, Galstyan GM, Zvereva AV, Sorkina OM. Laparoskopicheskaya splenektomiya pri immunnoy trombotsitopenicheskoy purpure u beremennyih. *Terapevticheskiy arhiv*. 2016;7:109-13. [In Russian]
9. Parovichnikova EN. Lechenie bolnyih ostrymi mieloidnyimi leykozami po protokolu rossiyskogo mnogotsentrovogo randomizirovannogo issledovaniya OML -01.10: rezultaty koordinatsionnogo tsentra. *Terapevticheskiy arhiv*. 2014;7:14-23. [In Russian]
10. Bo W, He-Shui W, Guo-Bin W, Kai-Xiong T. Laparoscopy splenectomy for massive splenomegaly. *J. Invest. Surg.* 2013;26(3):154-161.

**Стаття надійшла до редакції: 18.09.2017 р.**



© В.С. Заремба, Н.Р. Федчишин, І.М. Павловський, Н.І. Чорняк, 2018

УДК 617.55-007.43-089.27-74-06-036.

## Клінічний випадок міграції поліпропіленової сітки з черевної порожнини в підшкірну жирову клітковину з утворенням складної зовнішньої нориці та частими нагноєннями

В.С. Заремба, Н.Р. Федчишин, І.М. Павловський, Н.І. Чорняк  
[zaremba-v-s@ukr.net](mailto:zaremba-v-s@ukr.net)

*Львівський національний медичний університет імені Данила Галицького, Перша міська клінічна лікарня імені Князя Лева, Львів*

### Реферат

Грижі живота – поширене захворювання, на яке хворіє понад 3% населення земної кулі і складає 8–20% хворих хірургічних відділень. Рецидиви після лапароскопічних метод герніопластики на сьогодні маловивчені. Незважаючи на широке впровадження алогерніопластики при грижах живота, частота рецидивів сягає 10–25% незалежно від обраної тактики лікування. Ми представляємо клінічний випадок 51-річного чоловіка, після 13-річної лапароскопічної пластики білої лінії живота, якого турбував абдомінальні болі та підшкірні абсцеси. Описаний випадок підкреслює важливість розуміння рецидивних гриж передньої черевної стінки після лапароскопічних пластик, як ускладнення, що може спричинити інші тяжкі ускладнення.

**Ключові слова:** грижа, лапароскопічна пластика, міграція сітки

### Clinical case of migrating a polypropylene mesh from the abdominal cavity to subcutaneous fatty tissue with the formation of a complex external fistula and frequent suppuration

Zaremba V.S., Fedchyshyn N.R., Pavlovskiy I.M., Chornjak N.I.

*Lviv National Medical University named after Danylo Halatsky, The First City Clinical Hospital named after Prince Lev, Lviv*

### Abstract

Hernia is a common disease that afflicts more than 3% of the world's population and makes up 8-20% of patients in surgical departments. Recurrence after laparoscopic herniorrhaphy is poorly understood. Reports suggest that up to 10-25% of all laparoscopic herniorrhaphies worldwide, irrespective of the approach, are repaired for recurrence. We report a rare case of a 51-year old man who presented 13 years after laparoscopic hernia repair with right-sided abdominal pain and subcutaneous abscesses. This case highlights the importance of recognising mesh migration as a complication of hernia repair, a phenomenon which can lead to serious morbidity.

**Key words:** hernia, laparoscopic herniorrhaphies, mesh migration

Грижі живота – поширене захворювання, на яке хворіє понад 3% населення земної кулі і складає 8–20% хворих хірургічних відділень [1,3,6]. У світі з приводу гриж щорічно проводять до 20 млн. операційних втручань, що складає від 10 до 15% всіх проведених операційних втручань [6]. При несвоєчасному плановому хірургічному лікуванні гриж у 8–10% пацієнтів розвиваються ускладнення у вигляді защемлення, що призводить до 5–7% летальності, в той час як при неускладнених – складає лише 0,05–0,09% [2,6]. Організація планового оздоровлення в нашій країні потребує значного покращення, індивідуального підходу до кожного хворого при виборі методики операційного втручання при грижах (класична, лапароскопічна або комбінована), необхідно враховувати вік, супровідну патологію, спосіб життя та характер грижі. Післяопераційні ускладнення при лікуванні гриж живота включають утворення поширених передочеревинних гематом, сером, запальних і гнійно-септичних ускладнень, а також можлива міграція імплантанта [4,5]. Незважаючи на широке впровадження алогерніопластики при грижах живота, частота рецидивів сягає 10–25% [4]. В доступній нам літературі ми не зустрічали описаних випадків міграції сітки з черевної порожнини в підшкірну жирову клітковину з формуванням абсцесів. Вашій ува-

зі пропонуємо клінічний приклад лікування ускладнення при грижах живота.

Хвора Ч., 1967 р.н., поступила в хірургічне відділення І МКЛ м. Львова в плановому порядку 11.06.2014 р. з діагнозом: Інфільтрат передньої черевної стінки. Зовнішня нориця. Відвислий живіт. Ожиріння ІІ ст.

При поступленні скарги на наявність пухлиноподібного утвору і нориці з гнійними виділеннями в ділянці пупка зліва, біль, субфібрилітет, загальну слабкість. З анамнезу відомо, що у 2001 році в одній із клінік м. Львова перенесла лапароскопічну холецистектомію з приводу флегмонозного калькульозного холециститу, в 2005 та 2009 рр. проведені операційні втручання з приводу пупкової та грижі білої лінії живота лапароскопічно з інтраабдомінальним вставленням протезів. Після останнього операційного втручання через місяць, в 2009 р., виник інфільтрат передньої черевної стінки з утворенням абсцесу, який був розкритий в стаціонарних умовах, після чого сформувалась зовнішня нориця, яка періодично закривалась. З 2009 по 2014 рр. проводились тричі розкриття абсцесів передньої черевної стінки, перев'язки в умовах стаціонару та поліклініки. У зв'язку з погіршенням стану – біль, наявність інфільтрату та довготривалої рецидивуючої

нориці з гнійними виділеннями без тенденції до її закриття хвора звернулася у хірургічне відділення І МКЛ і була госпіталізована.

**Об'єктивно:** загальний стан хворої задовільний, Т – 37,1° С, АТ – 140/90 мм рт. ст. Язик підсихає, обкладений білим налетом, живіт болючий при пальпації в ділянці пупка зліва, де пальпується пухлиноподібний утвір розміром 10X10 см, щільний, болючий. Над утвором наявний норичевий хід глибиною до 5 см, виділення серозно-гнійні, незначні. Виражена деформація передньої черевної стінки та пупка.

З метою підготовки до радикального операційного втручання проведено обстеження (фістулографію) та антибактерійне лікування, перев'язки з промиванням норичевого ходу бетадином. Стан хворої покращився: минув більта зменшився інфільтрат до 4,0 x 4,0 см, покращилися показники крові, виділення з норичевого ходу незначні, сукровичні.

**Операція** (17.06.14 р., тривалість – 2 год. 40 хв.). Двома поперечними півмісяцевими дос-

тупами довкола пупка проведено висічення шкіри і підшкірної жирової клітковини разом з інфільтратом передньої черевної стінки зі сформованими абсцесами, один з яких осумкований складною зовнішньою норичею, пупком та сторонніми тілами (поліпропіленові сітки (дві, розм. 9x6 см), таккери). Інтраопераційно встановлено злукову хворобу тонких кишок, включаючи місця фіксації сітки, міграцію останньої з черевної порожнини в підшкірну жирову клітковину з подальшим формуванням абсцесів і утворення зовнішньої складної норичі передньої черевної стінки (рис. 1).

Проведено роз'єднання зростів тонкої кишки та від'єднання поліпропіленових сіток від стінок тонких кишок. Місця десерозації стінок кишок зашиті серо-серозними швами та занурено їх в черевну порожнину. Проведена пластика передньої черевної стінки за Мейо з формуванням пупка. Дренування органів черевної порожнини та підшкірної жирової клітковини поліхлорвініловими трубками.

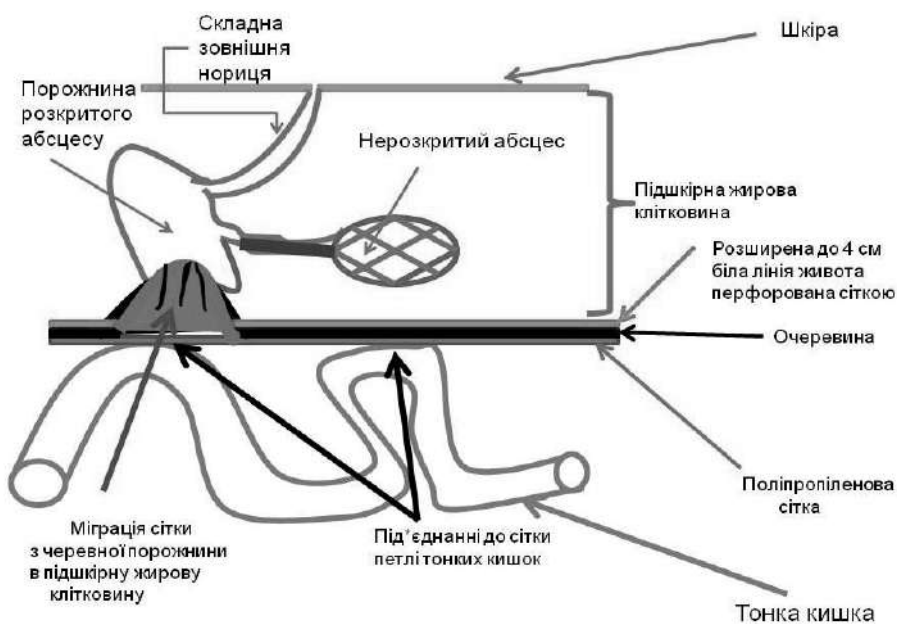


Рис. 1. Схема міграції поліпропіленової сітки в підшкірну жирову клітковину з утворенням абсцесів та складної зовнішньої норичі

У післяопераційному періоді призначена: інфузійна терапія, антибіотики широкого спектру дії, препарати нітроїмідазолу ряду, нестероїдні протизапальні, антигістамінні, знеболювальні, перев'язки.

**Клінічні аналізи в динаміці:** Заг. ан. крові: Нв – 135 г/л, Ер. –  $4,1 \times 10^{12}$ , Le –  $12,6-8,2 \times 10^9$  (п. 8-4, сег. 71, лімф. 20, мон. 2, еоз. 4), ШОЕ – 40–24–8 мм/год.

Заг. ан. сечі: п.в. 1019, білок – 0,066 г/л, сліди білка, лейкоцити 9–10, ер. 5–6 в п/з, кл. епіт. 2–4 в п/з.

**Біохім. ан. крові:** заг. білір. 8,25 мкмоль/л, заг. білок 76 г/л, сечовина 6,2 ммоль, креатинін

68,8 мкмоль, тімоллова проба – 9,0, АлАТ 0,056 – 0,028, АсАТ 0,028, СРБ (++++ - +), серомукоїди – 0,980-0,420 од.

**Коагулограма:** протромб. час 14 «протромб. індекс 100-93 %, АЧР 55», заг. фібр. 4,4–2,4 г/л, фібриноген «Б» (-).

**Цукор крові:** 4,8 ммоль/л.

**УЗД органів черевної порожнини.** Зліва від пупка на глибині 4,4 см визначається аехогенний утвір розм. 32 x 2,4 мм. Печінка розм. 165 мм, з ознаками жирової дистрофії. Заключення – інфільтрат підшкірної жирової клітковини. Жировий гепатоз.

**Рентгенографія органів грудної клітки:** легені чисті. Корені ущільнені; синуси вільні.

**Фістулографія.** На оглядовій рентгенограмі черевної порожнини визначаються множинні металеві (кліпси, такери) після попереднього операційного втручання. На фістулограмах від 13.06.14 р. визначається контрастована нориця розмірами 5,0x0,5 см на передній черевній стінці зліва.

**Гістологічне заключення № 19765 – 68, 19769 – 70:** шкіра з підшкірною клітковиною 18x10 см, з пофарбованою норицею 5 см. В товщі підшкірної клітковини порожнина діаметром до 3 см. Сіро-червоним вмістом, поруч в підшкірній клітковині поліпропіленова сітка розм. 9x6 см прилегла тканина темна, сіро-коричнева. Патогістологічний висновок: ділянка жирової тканини з інтерстиційним набряком ангіоматозом, повнокрів'ям судин, дрібновогнищевими ділянками фіброзу, інша ділянка – з фіброзною тканиною, запальною інфільтрацією та піогенною грануляційною тканиною. Фрагменти місцевих волокон та ділянки щільної сполучної тканини.

Операція та післяопераційний період без ускладнень. Дренажі видалені на 3-й день. Шви знято на 7-й день. Післяопераційна рана загоїлась первинним натягом. В задовільному стані хвора виписана зі стаціонару 25.06.14 р. під нагляд хірурга за місцем проживання з діагнозом:

**а) основний:** інфільтрат передньої черевної стінки. Абсцеси підшкірної жирової клітковини;

**б) ускладнення основного:** складна зовнішня нориця. Міграція поліпропіленової сітки з черев-

ної порожнини в підшкірну жирову клітковину. Злукова хвороба. Деформація передньої черевної стінки та пупка;

**в) супутні захворювання:** відвислий живіт. Жировий гепатоз. Ожиріння II ст.

Таким чином, інтраопераційно встановлено злукову хворобу тонкої кишки, включаючи місце фіксації сітки до очеревини, міграцію поліпропіленової сітки, складеної у вигляді «парасолі» із черевної порожнини в підшкірну жирову клітковину з подальшим формуванням абсцесів і зовнішньої складної нориці передньої черевної стінки. При чому в підшкірній жировій клітковині верифіковано 2 абсцеси, один з яких був осумкованим.

**Висновки.** 1. Даний клінічний випадок свідчить, що не завжди доцільно застосовувати новітні технології (лапароскопічні операційні втручання – встановлення сітчастих протезів при грижах) у хворих з морбідним ожирінням і тим паче з наявністю відвислого живота, так як даний підхід веде до частих рецидивів, а в даному конкретному випадку призвело до міграції протезів з черевної порожнини в підшкірну жирову клітковину з утворенням множинних абсцесів і зовнішньої нориці, інфільтрату та виникнення злукової хвороби.

2. При абдомінальному розміщенні протезів слід застосовувати останні з низькими адгезивними властивостями, що виключає виникнення злукового процесу при контакті з кишечником.

**Інформація про конфлікт інтересів.** Автори заявляють про відсутність конфлікту інтересів при виконанні наукового дослідження та підготовці даної статті

**Інформація про фінансування.** Автори гарантують, що вони не отримували жодних винагород в будь-якій формі, здатних вплинути на результати роботи.

**Особистий внесок кожного автора у виконання роботи:**

**Заремба В.С.** – розробка концепції і дизайну дослідження, аналіз отриманих даних, редагування;

**Федчишин Н.Р.** – збір матеріалу дослідження, аналіз отриманих даних;

**Павловський І.М.** – підготовка тексту статті;

**Чорняк Н.І.** – збір матеріалу дослідження, аналіз отриманих даних

#### Список використаної літератури

1. Beljanskij LS, Todurov MI. Interpretacija rekomendacij Evropejskoj asociaciji gerniologov po problemam lechenija pahovoj grizhi. Klinichna hirurgija. 2010;3:5-9. [In Russian].
2. Grubnik VV, Bugridze ZD, Vorotynceva KO. Ispol'zovanie novyh konstrukcij setok pri laparoskopicheskom lechenii pahovyh grizh. Sravnitel'noe issledovanie. Klinichna hirurgija. 2011;7:42-5. [In Russian].
3. Dziubanovskiy IY, Piatnochka VI, Poliatsko KH. Otsinka yakosti zhyttia patsientiv pislia riznykh typiv pakhovykh hernioplastyk. Ukrajiniskij zhurnal khirurgii. 2011;5:35-7. [In Ukrainian].
4. Zhebrovskij VV, El'Bashir MT. Hirurgija grizh zhivota i jeventracij. Simferepol: Business-Inform; 2002. 440 p. [In Russian].
5. Mishalov VG, Burka AO, Tesliuk II, et al. Khirurhichne likuvannia khvorykh z pisliaoperatsiinomy hryzhamy poperekovo-bokovykh dilianok zhyvota. Khirurgiia Ukrainy. 2008;1(25):99-105. [In Ukrainian].
6. Zaharash MP, Kucher ND, Pojda AI, et al. Hirurgija: uchebnyk dlja studentov vysshih medicinskih uchebnyh zavedenij. In: Zaharash MP, editor. Vinnica: Nova Kniga; 2014. 688 p.

Стаття надійшла до редакції: 12.10.2017 р.

## Алгоритм лікування псевдокіст підшлункової залози у хворих на хронічний панкреатит

О.Є. Каніковський, І.В. Павлик, І.В. Олійник, О.Л. Маховський

[ipavlyk@gmail.com](mailto:ipavlyk@gmail.com)

*Вінницький національний медичний університет імені М.І. Пирогова, кафедра хірургії медичного факультету №2, Вінниця*

### Реферат

**Вступ.** Кількість хворих із кістами підшлункової залози збільшується разом із зростанням числа гострого і хронічного панкреатиту. Більша їх кількість потребує хірургічного лікування в зв'язку з наявністю ускладнень: інфікування, кровотечі, спонтанного розриву.

**Мета дослідження.** Аналіз результатів лікування кіст підшлункової залози та розробка алгоритму їх лікування.

**Матеріали та методи.** Проаналізовано результати хірургічного лікування 125 хворих з псевдокістами підшлункової залози, які лікувалися в клініці протягом 2000–2018 років. Всім хворим виконувалася комп'ютерна томографія, визначався тиск всередині кісти, а також рівень больового синдрому. Всі хворі залежно від гіпертензії були поділені на три групи.

**Результати досліджень та їх обговорення.** У хворих на кісти підшлункової залози виконували внутрішню декомпресію (61), зовнішню декомпресію (29), внутрішньо-зовнішню декомпресію (18), резекційні методики (12), ендоскопічну цистогастростомію (5). При неускладнених кістах підшлункової залози у 58,1% (73) були умови для застосування методик внутрішньої декомпресії та резекційних методик. Натомість у 47 хворих з ускладненими кістами були застосовані методики зовнішньої (29) або комбінованої декомпресії (18).

**Висновки.** У випадку наявності розширеної головної панкреатичної протоки та чіткого зв'язку з просвітом кісти таким хворим показані резекційні методи оперативного лікування. Зовнішня декомпресія при рівні гіпертензії 2–3 супроводжується у 34,4% формуванням зовнішньої панкреатичної норичі, яка у 13,8% не закривається самостійно. Внутрішня декомпресія не супроводжується збільшенням кількості післяопераційних ускладнень і летальності.

**Ключові слова:** хронічний панкреатит, кісти підшлункової залози

### Algorithm of pancreatic cysts treatment in patients with chronic pancreatitis

Kanikovskiy O.E., Pavlyk I.V., Oliinyk I.V., Mahovskyi O.L.

*Vinnitsia National M.I. Pirogov Memorial Medical University, Department of Surgery of the Medical Faculty №2, Vinnitsia*

### Abstract

**Introduction.** The number of the patients with pancreatic cysts recently increases with count of cases of acute and chronic pancreatitis. Most of them needs surgical treatment because of its complications: infection, bleeding, rupture.

**The aim** of our investigation were to analyze the results of pancreatic cysts treatment and development of its treatment algorithm.

**Material and methods.** The results of surgical treatment of 125 patients with pancreatic pseudocysts were submitted that treated from 2000 till 2018 years. All patients before surgery procedure did CT, we check pressure inside the pancreatic cysts and rate the severity of pain.

**Results:** Patients with pancreatic cysts were operated: internal draining (61), external draining (29), external-internal draining (18), local resection of pancreas (12), endoscopic cystogastrostomy (5). When cysts were without complication in 58.1%(73) we did internal draining and resectional procedures. In 47 patients with complicated cysts we did external draining (29) or combined external-internal draining (18).

**Conclusion:** If increased main pancreatic duct diagnosed and there are connection of main pancreatic duct with a cyst lumen that is indication to resectional procedure – local pancreatic resection by Frey-Izbicki. If there are present pancreatic hypertension the external draining accompanied with pancreatic fistula formation in 34.4%, than in 13.8% need surgical procedure. Internal draining are safe surgical procedure with low postoperative morbidity and mortality.

**Key words:** chronic pancreatitis, pancreatic cyst

**Вступ.** Псевдокіста підшлункової залози – акумуляція рідини в підшлунковій залозі або оточуючій клітковині. Як правило, вона оточена сформованою сполучнотканинною капсулою і містить несолідний компонент. Досвід хірургічного лікування псевдокіст нараховує більше сторіччя. Ефективність ендоскопічного ліку-

вання псевдокіст підшлункової залози коливається від 60 до 90%, тоді як хірургічного втручання від 94 до 99%. Зовнішнє дренивання кіст асоціюється з великим ризиком, близько 30%, ускладнень, які потребують в подальшому хірургічного лікування в близько 38% Хірургічне лікування псевдокіст підшлункової залози на-

раховує більше 50 років досвіду. Псевдокісти підшлункової залози є ускладненням деструктивного процесу, який проходить у підшлунковій залозі та оточуючих тканинах при гострому та хронічному панкреатиті (ХП). Останніми роками кількість хворих з кістами підшлункової залози (ПЗ) збільшується паралельно з зростанням числа гострого і хронічного панкреатиту, а при деструктивних його формах частота формування кіст досягає 49–53,2% хворих. Гострий панкреатит ускладнюється утворенням кіст в 4–21,3% випадків. Період дозрівання таких кіст складає близько 2 місяців і 33% їх спонтанно розсмоктується [1]. Однак більша їх кількість потребує хірургічного лікування через наявність ускладнень: інфікування, кровотечі, спонтанного розриву [2,3].

**Мета дослідження.** Аналіз результатів лікування кіст підшлункової залози.

**Матеріали та методи.** В хірургічній клініці медичного факультету №2 Вінницького національного медичного університету ім. М.І.Пирогова протягом 2000–2018 рр. проведено хірургічне лікування 125 хворих на хронічний панкреатит, ускладнений псевдокістами підшлункової залози. Чоловіків – 95, жінок – 30, середній вік 46,0±13,7 року. У віковому діапазоні 30 – 59 років було 73,4%.

Відповідно до Nealon's класифікації кіст підшлункової залози: тип 3 (не розширена протока з стриктурою без сполучення з кістою) – 47; тип 4 (не розширена протока з стриктурою та сполученням з кістою) – 66; тип 7 (розширена протока з сполученням з кістою) – 12 пацієнтів [5].

Стан підшлункової залози оцінювали відповідно до Марсельсько-Римської класифікації хронічного панкреатиту (1989), у пацієнтів з кістами додатково виявляли калькульоз підшлункової залози у 5 хворих, обструкція головної панкреатичної протоки у 78, фіброз ПЗ у 41. Супутні захворювання були діагностовано у 108 (86,4%) хворих [6].

Для оцінки гіпертензії нами визначався тиск у кісті підшлункової залози (16) опрацьованим методом (рішення від 14.10.2010 № 340/ЗУ/10 про встановлення дати подання заявки на патент України на корисну модель «Прилад для виміру тиску в порожнинних органах»). За рівнем панкреатичної гіпертензії у хворих на кісти підшлункової залози ми умовно виділили три ступені. Обґрунтування поділу на ступені панкреатичної гіпертензії залежало від співвідношення із нормальними показниками тиску у системі проток підшлункової залози і позапечіночних жовчних протоках, враховуючи суттєву анатомо-функціональну спільність цих систем. При першому ступені рівень тиску не перевищував нормальні показники у системі проток підшлункової залози (<200 мм H<sub>2</sub>O (<1,96 кПа)). При другій ступені – не переви-

щував тиск у системі жовчних проток (<400 мм H<sub>2</sub>O (1,96–3,92 кПа)). При третьому – перевищував тиск у поза печіночних жовчних протоках (>400 мм H<sub>2</sub>O (>3,92 кПа)).

Для оцінки ефективності корекції больового синдрому використовували опитувальник SF-36 показник «інтенсивність болю» (P) та візуально-аналогову шкалу (ВАШ) [2,3].

**Результати досліджень та їх обговорення.** Всім хворим у передопераційному періоді виконували комп'ютерну томографію. За її даними визначалася величина кісти, зв'язок її з головним панкреатичним протоком, зрілість стінок а також її локалізація по відношенню до інших органів, особливо до дванадцятипалої кишки та задньої стінки шлунка.

Обсяг порожнини кісти визначали шляхом виміру в трьох проекціях по КТ, а також потім підтверджували інтраопераційно по об'єму евакуйованого вмісту. Ми умовно поділили кісти на «малі» (<100 мл) – 7 хворих; «середні» (100–1000 мл) – 61 хворий; «великі» (>1000 мл) – 25 хворих. Нами визначена залежність внутрішньо порожнинного тиску від обсягу кісти. Так гіпертензія першого ступеня констатована у 75,0% хворих на «малі» кісти, гіпертензія другої ступені – у 85,7% хворих на «середні» кісти, гіпертензія третього ступеня – у 83,3% хворих на «великі» кісти. Саме ґрунтуючись на цій залежності був проведений умовний поділ хворих на кісти.

Вміст кісти різнився за концентрацією ферментів. Рівнем амілази досліджували за Вольгемутом після інтраопераційної пункції кісти. Найбільша частка (48,8%) хворих на кісти ПЗ була у діапазоні рівня амілази вмісту кісти 512–4096. Крім того, найбільші показники рівня амілази були констатовані при великих кістах. Таким чином, кісти середніх і великих розмірів із високими показниками рівня амілази вмісту (більше 512 од. за Вольгемутом) можуть оцінюватися як інтраопераційні ознаки панкреатичної гіпертензії.

Прослідковувалася пряма залежність інтенсивності больового синдрому від ступені панкреатичної гіпертензії. Серед хворих на кісти підшлункової залози при першому ступені підвищення тиску відповідно до опитувальника SF-36 показник «інтенсивність болю» (P) склав 3,5±0,21; відповідно візуально-аналогової шкали (ВАШ) 2,7±0,18. При другому ступені ці показники склали P=6,8±0,25 (t=10,0; n=10; p<0,01), ВАШ=5,5±0,32 (t=7,6; n=10; p<0,01). При третьому ступені P=10,7±0,52 (t=6,7; n=11; p<0,01), ВАШ=8,2±0,44 (t=5,0; n=11; p<0,01). Коефіцієнт кореляції Фехнера (I) склав для першого ступеня 0,77, для другої – 0,89, для третьої – 0,81.

У хворих на кісти підшлункової залози виконували внутрішню декомпресію (61), зовнішню де-

компресію (29), внутрішньо-зовнішню декомпресію (18), резекційні методики (12), ендоскопічну цистогастростомію (5). При неускладнених кістах підшлункової залози у 58,1% (73) були умови для застосування методик внутрішньої декомпресії та резекційних методик. Натомість у 47 хворих з ускладненими кістами були застосовані методики зовнішньої (29) або комбінованої декомпресії (18).

Алгоритм вибору оперативного лікування зображений на рисунку 1. Принциповим питанням в

лікуванні кіст підшлункової залози було наявність зв'язку порожнини з розширеною головною панкреатичною протокою підшлункової залози (Рис. 1). Якщо даний зв'язок підтверджувався інтраопераційно (Рис. 2) то в таких випадках всім хворим (12 хворих) виконувалася локальна резекція підшлункової залози в модифікації Фрея-Ізбіцького (Патент України на винахід №103273 від 25.09.2013) з транспанкреатичною папілосфінктеротомією (Патент України на винахід №115291 від 10.10.2017 р.) (Рис. 2) [4].

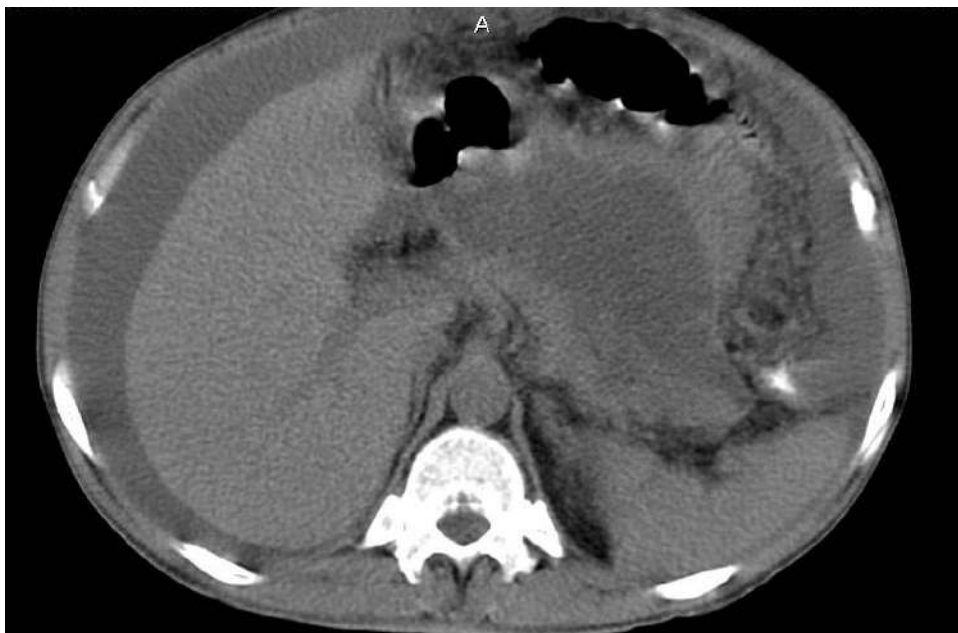

Рис. 1. Хворий Р., 43 роки. Д-з: Хронічний панкреатит, обструктивна форма з декомпресією головної панкреатичної протоки в просвіт кісти підшлункової залози.

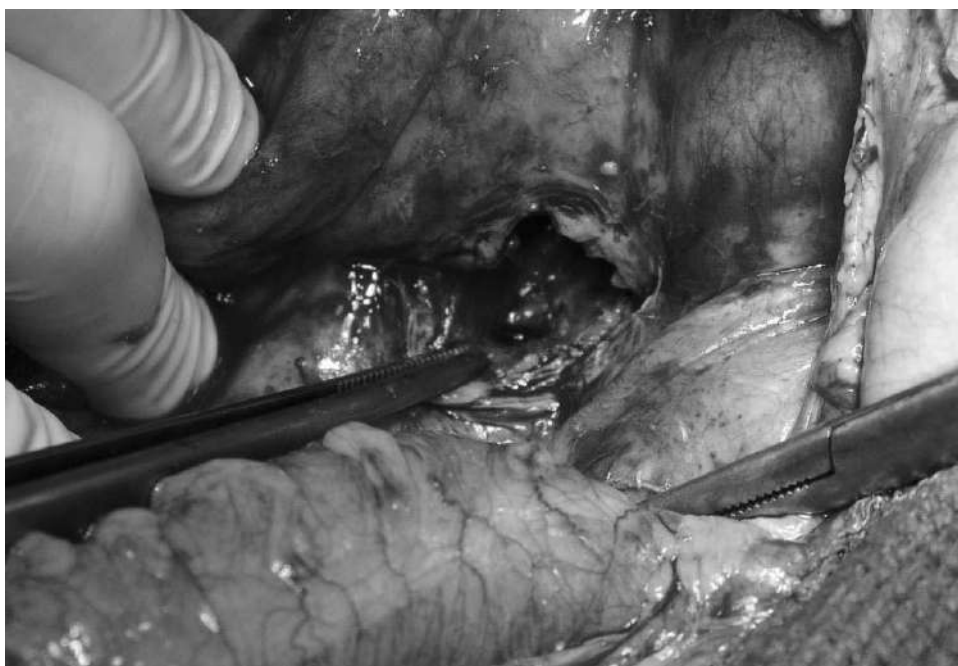

Рис. 2. Хворий В., 65 років. Д-з: Хронічний панкреатит, обструктивна форма з декомпресією головної панкреатичної протоки в просвіт кісти підшлункової залози.

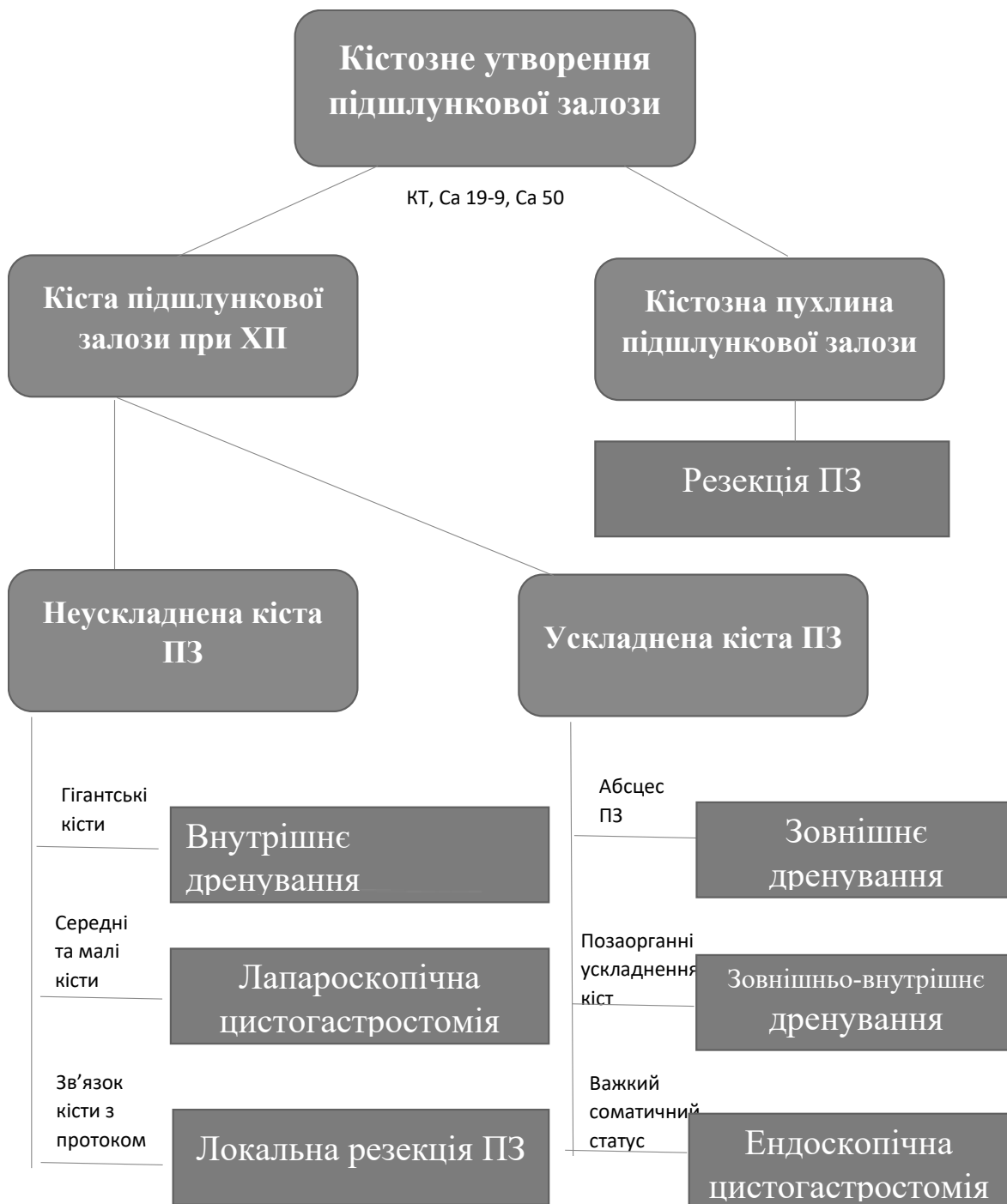


Рис. 3. Алгоритм вибору оперативного лікування у хворих з кістозними утвореннями підшлункової залози

Наявність зв'язку з головною панкреатичною протокою без її розширення не завжди вдавалося оцінити за даними комп'ютерної томографії. Тому такий зв'язок вважався наявним в випадку високого рівня амлази в просвіті кісти, який був діагностований в 79 хворого. Таким хворим, у випадку відсутності ускладнень (61), виконано внутрішню декомпресію кісти: цистоеюноанастомоз (46), цистодуоденоанастомоз (8), лапароскопічну цистогас-

тростомію (6), відкриту цистогастростомію (1). Цистоеюноанастомію за Roux виконали у 37 (80,4%), цистоеюноанастомію з заглишкою привідної петлі – у 9 (19,6%) (був застосований розроблений метод заглишки привідної петлі (Патент на корисну модель № 39289 від 25.02.2009). В даній групі не було випадків виникнення післяопераційної панкреатичної нориці. Післяопераційна летальність складала 0%.

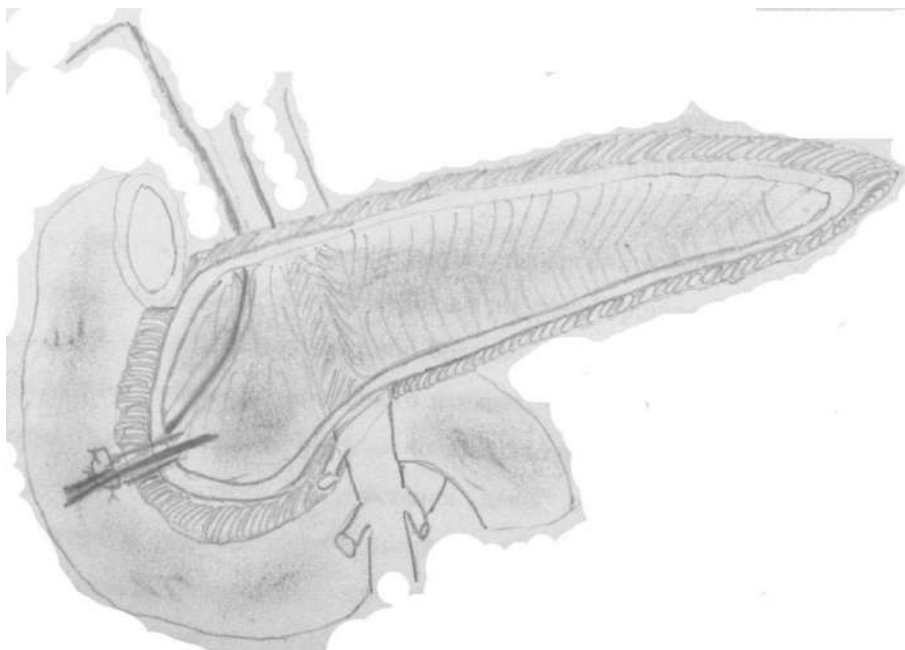


Рис. 2. Схема виконання локальної резекції підшлункової залози в модифікації Фрея-Ізбіцького з транспанкреатичною папілосфінктеротомією

Серед використаних методів зовнішньої декомпресії (47) застосували у 29 зовнішнє дренивання кісти підшлункової залози і у 18 зовнішньо-внутрішнє дренивання. Показом до зовнішньої декомпресії був ускладнений перебіг кісти (абсцес (27) та кровотеча (2)). Кровотеча була зупинена за допомогою тампонади та аплікації полісорбу в порожнину кісти. В випадку інфікованого вмісту кісти, а також рівня амілази вище 512 Од виконували зовнішньо-внутрішню декомпресію.

Серед пацієнтів з зовнішньо-внутрішнім дрениванням нориці дебіт панкреатичного соку по дренажах з кісти різко зменшувався після відновлення пасажу по кишківнику (по закінченню газового періоду). У жодного хворого не виникло стійкої панкреатичної нориці.

Серед пацієнтів з зовнішнім дренивання кісти, в післяопераційному періоді панкреатична нориця виникла у 10 (34,4%) пацієнтів. У всіх цих хворих в просвіті кісти простежувався тиск II–III ступеня і складав  $493 \pm 153$  мм H<sub>2</sub>O. У 6 пацієнтів нориця самостійно закрилася протягом двох місяців (тип В) у 5 з них відзначалася панкреатична гіпертензія II ступеня. Натомість більше двох років після операції зовнішня нориця функціонувала у 1 хворого, який відмовлявся від оперативного лікування. Трьох хворих оперували повторно, в термін до 3-х місяців, що зумовлено з стійкою зовнішньою панкреатичною норицею (тип С). У всіх цих хворих був III ступінь панкреатичної гіпертензії ( $574 \pm 72$  мм H<sub>2</sub>O). Рецидив больового синдрому ( $P=7,1 \pm 0,22$ , ВАШ= $7,7 \pm 0,31$ ) протягом двох років констатовано у 4 хворих, яким виконали тільки зовнішнє дренивання кісти. Загалом серед 47 хворих рецидив больового синдрому констатовано у 14,9% (7).

У 5 хворих із вкрай важким станом (більше 30 балів за системою АРАСНЕ II) виконано ендоскопічну цистогастростомію.

Післяопераційна летальність склала 0,8% (1 пацієнт) причиною смерті стала супутня патологія. Післяопераційні ускладнення виникли у 16,8% (21 хворий), причому в 15 з зовнішнім дрениванням кісти. Рецидив больового синдрому був у 6 (4,8%) хворих, що було причиною їх повторної госпіталізації та виконання локальної резекції підшлункової залози протягом 6 років. Рецидив больового синдрому виник у 2 пацієнтів з виконаною внутрішньою декомпресією та у 4 з зовнішньою.

**Висновки.** 1. У хворих на кісти підшлункової залози для вибору методу декомпресії необхідно враховувати крім тиску у просвіті кісти, також концентрацію панкреатичних ферментів (амілази) у вмісті кісти, розмір кісти, її співвідношення до інших органів та зв'язок з головною панкреатичною протокою.

2. У випадку наявності розширеної головної панкреатичної протоки та чіткого зв'язку з просвітом кісти таким хворим показані резекційні методи оперативного лікування.

3. Зовнішня декомпресія при рівні гіпертензії 2–3 супроводжується у 34,4% формуванням зовнішньої панкреатичної нориці, яка у 13,8% не закривається самостійно і потребує виконання повторної операції, що загалом обумовлює неефективність цих методів для корекції панкреатичної гіпертензії.

4. Внутрішня декомпресія не супроводжується збільшенням кількості післяопераційних ускладнень і летальності і дозволяє уникнути формування у післяопераційному періоді зовнішньої панкреатичної нориці.



**Інформація про конфлікт інтересів.** Автори заявляють про відсутність конфлікту інтересів при виконанні наукового дослідження та підготовці даної статті.

**Інформація про фінансування.** Автори гарантують, що вони не отримували жодних винагород в будь-якій формі, здатних вплинути на результати роботи.

**Особистий внесок кожного автора у виконання роботи:**

**Каніковський О.Є.** – розробка концепції і дизайну дослідження, аналіз отриманих даних, редагування;

**Павлик І.В.** – збір матеріалу, статистична обробка даних, підготовка тексту;

**Олійник І.В.** – збір матеріалу, аналіз отриманих даних, підготовка тексту;

**Маховський О.Л.** – збір матеріалу, аналіз отриманих даних, підготовка тексту.

**Список використаної літератури**

1. Pan G, Wan MH, Xie KL, Li W, Hu WM, Liu XB, et al. Classification and management of pancreatic pseudocysts. *Medicine (Baltimore)*. 2015 Jun;94(24):e960. DOI: 10.1097/MD.0000000000000960
2. Anderson MA, Akshintala V, Albers KM, et al. Mechanism, assessment and management of pain in chronic pancreatitis: Recommendations of a multidisciplinary study group. *Pancreatology*. 2016;16(1):83-94. DOI: 10.1016/j.pan.2015.10.015
3. Teo K, Johnson MH, Drewes AM, Windsor JA. A comprehensive pain assessment tool (COMPAT) for chronic pancreatitis: Development, face validation and pilot evaluation. *Pancreatology*. 2017;17:706-19. DOI: 10.1016/j.pan.2017.07.004
4. Pavlyk I, Kanikovskiy O, Oliinyk I. The severity of pancreatic fibrosis– independent factor for choosing of type of surgical treatment in patients with chronic pancreatitis. *Pancreatology*. 2018;18(4)Supplement:188. DOI: 10.1016/j.pan.2018.05.452
5. Datta J, Vollmer CM. Advances in surgical management of pancreatic diseases. *Journal of Gastroenterology of Clinics of North America*. 2016;45(1):129-44. DOI: 10.1016/j.gtc.2015.10.002
6. Ito T, Ishiguro H, Ohara H, et al. Evidence-based clinical practice guidelines for chronic pancreatitis (2015). *Journal of Gastroenterology*. 2016;51(2):85-92. DOI: 10.1007/s00535-015-1149-x

**Стаття надійшла до редакції: 4.08.2017 р.**

**Фактори ризику розвитку ускладнень та летального випадку у хворих із гострим небіліарним некротичним панкреатитом**

П.Г. Кондратенко, М.В. Конькова, А.П. Кондратенко

[i.kopolovets@gmail.com](mailto:i.kopolovets@gmail.com)*Донецький національний медичний університет, Краматорськ***Реферат**

**Вступ.** Лікування пацієнтів з гострим панкреатитом, як і раніше, є однією з найбільш актуальних та складних проблем невідкладної хірургії органів черевної порожнини. Найбільші труднощі представляє лікування ускладнених форм гострого некротичного панкреатиту. Саме у цих хворих простежуються найвищі показники летальності.

**Мета дослідження.** Встановити фактори ризику розвитку ускладнень і летального випадку у пацієнтів з гострим некротичним панкреатитом.

**Матеріали та методи.** Проаналізовано результати хірургічного лікування 746 пацієнтів з гострим некротичним панкреатитом.

У 63 пацієнтів основний хірургічний посібник застосовувалась рання лапаротомія (у асептичній фазі запального процесу), у 72 пацієнтів застосовувалась очікувальна тактика – оперативні втручання виконувались при розвитку гнійних ускладнень (основним втручанням була лапаротомія), у 273 пацієнтів з гострим небіліарним інфікованим некротичним панкреатитом застосовувались пункційно-дренуючі операції під контролем ультразвуку і люмботомія, у 338 пацієнтів виконувались аналогічні хірургічні втручання, але з приводу гострого небіліарного асептичного некротичного панкреатиту.

**Результати досліджень та їх обговорення.** Аналіз отриманих даних дозволив виділити ряд факторів ризику розвитку ускладнень та летального випадку при гострому некротичному панкреатиті. До них відносяться: тривалість захворювання, поширеність запального процесу в підшлунковій залозі та в оточуючих клітковинних просторах, залучення в запальний процес позачеревної клітковини, комбінація абсцесу сальникової сумки та флегмони позачеревної клітковини, ферментативний перитоніт; очікувальна тактика, коли оперативні втручання виконуються при розвитку гнійних ускладнень гострого некротичного панкреатиту; рання лапаротомія в асептичній фазі запального процесу.

**Висновки.** Лікувальна тактика у пацієнтів з гострим некротичним панкреатитом обов'язково повинна враховувати фактори ризику розвитку ускладнень і летального випадку, а також повинна бути направлена, перш за все, на запобігання гнійних ускладнень.

При виборі способу та обсягу хірургічного втручання перевагу слід віддавати пункційно-дренуючим операціям під контролем ультразвуку та безпосереднім хірургічним втручанням на позачеревній клітковині з міні-доступів (позачеревний доступ) – люмботомії, що визначається локалізацією та характеристикою рідинного колектора.

**Ключові слова:** гострий небіліарний некротичний панкреатит, фактори ризику розвитку ускладнень та летального випадку

**Risk factors of development complications and death in patients with acute non-biliary necrotizing pancreatitis**

Konratenko P.G., Konkova M.V., Kondratenko A.P.

*Donetsk National Medical University, Kramatorsk***Abstract**

**Introduction.** Treatment of patients with acute pancreatitis, still, one of the most actual and complex problems in emergency surgery of the abdominal cavity. The biggest difficulty is the treatment of complicated forms of acute necrotizing pancreatitis. These patients have the highest mortality rates.

**The aim of the study.** Determine risk factors for development complications and death in patients with acute necrotizing pancreatitis.

**Materials and methods.** The results of surgical treatment of 746 patients with acute necrotizing pancreatitis were analyzed.

In 63 patients, as the main treatment method was performed early laparotomy (in the aseptic phase of the inflammatory process), expectant tactic were used in 72 patients– surgical interventions were performed in cases of development purulent complications (laparotomy was the main intervention), in 273 patients with acute not biliary infected necrotizing pancreatitis, underwent puncture-drainage operations under ultrasound control and lumbotomy, and in 338 patients similar surgical procedures were performed, but in cases of acute not biliary aseptic necrotizing pancreatitis.

**Results and discussion.** The analysis of the obtained data made it possible to identify a number of risk factors for the development of complications and death in cases of acute necrotizing pancreatitis. These include: the duration of the disease, the prevalence of the inflammatory process in the pancreas and the surrounding tissue spaces, the involvement of retroperitoneal tissue in the inflammatory process, the combination of abscess of the omentum bag and phlegmon of retroperitoneal tissue, enzymatic peritonitis, expectant tactic, when surgical interventions are performed in the development of purulent complications of acute necrotizing pancreatitis, early laparotomy in the aseptic phase of the inflammatory process.

**Conclusions.** Treatment tactics in patients with acute necrotizing pancreatitis must necessarily take into account the risk factors for the development of complications and death, and should also be aimed, first of all, on the preventing purulent complications.

When choosing the method and scope of surgical intervention, preference should be given to puncture-drainage operations under ultrasound control and direct surgical interventions on retroperitoneal tissue from mini-accesses (extraperitoneal access) – lumbotomy, which is determined by the localization and characteristics of the fluid collection.

**Key words:** acute non-biliary necrotizing pancreatitis, risk factors of complications and death

**Вступ.** Лікування пацієнтів із гострим панкреатитом, як і раніше, є однією з найбільш актуальних і складних проблем невідкладної хірургії органів черевної порожнини. Дана патологія відноситься до числа найбільш частих в абдомінальній хірургії – на частку гострого панкреатиту припадає 5–10% екстреної патології органів черевної порожнини [1,2,6,8]. За частотою виникнення гострий панкреатит посідає друге місце серед всіх гострих хірургічних захворювань органів черевної порожнини, поступаючись лише гострому апендициту.

При цьому поряд зі збільшенням загального числа хворих збільшується кількість важких форм захворювання та ускладнень [3,5,7,9]. Однак, незважаючи на певні успіхи, досягнуті в останні десятиліття в консервативному і оперативному лікуванні, летальність при гострому панкреатиті залишається ще досить високою і становить, за даними різних авторів, від 5 до 74% [2,4,6,9,1,2].

Окрім того, гострий панкреатит має і велике соціальне значення. Справа в тім, що значна частина пацієнтів (до 70%) – це особи у віці до 50 років.

Найбільші труднощі становить лікування ускладнених форм гострого некротичного панкреатиту. Саме у цих хворих відзначаються найбільш високі показники летальності [8–11].

**Мета дослідження.** Встановити фактори ризику розвитку ускладнень та летального випадку у пацієнтів з гострим некротичним панкреатитом.

**Матеріали та методи.** Проаналізовано результати хірургічного лікування 746 пацієнтів з гострим небілярним некротическим панкреатитом (ГНБНП). Вік пацієнтів коливався від 18 до 87 років, в т.ч. пацієнти у віці до 50 років становили 82%. Чоловіків було 408 (54,7%), жінок – 338 (45,3%). Тривалість захворювання до 24 год відзначена у 298 (40%) пацієнтів, від 25 до 72 год – у 199 (26,7%), більше 72 годин – для 249 (33,3%).

Причинами гострого некротичного панкреатиту були: одностороннє харчування (надлишковий прийом переважно жирної їжі) – у 446 (59,8%) пацієнтів і прийом алкоголю (алкогольний ексцес) або його сурогатів – у 300 (40,2%).

За даними ультразвукового дослідження, менше 30% некрозу підшлункової залози (дрібновогнищевий некротичний панкреатит) виявлено у 164 (22%) хворих, некроз від 30 до 50% підшлункової залози (великовогнищевий некротичний панкреатит) – у 493 (66,1%), більше 50% некрозу підшлу-

нкової залози (субтотально-тотальний некротичний панкреатит) – у 89 (11,9%).

Верифікація діагнозу здійснювалася на підставі даних ультразвукового дослідження, а також інтраопераційних даних.

**Результати досліджень та їх обговорення.** Аналіз результатів лікування пацієнтів з ГНБНП свідчить про те, що розвиток тих чи інших ускладнень хвороби, а також летальність залежить від ряду факторів.

*Тривалість захворювання*, тобто час від появи перших ознак захворювання до надходження в хірургічний стаціонар. Встановлено, що у пацієнтів з гострим небілярним асептичним некротичним панкреатитом (ГНБАНП) при тривалості захворювання до 24 год частота розвитку гнійних ускладнень склала 1,5%, при тривалості захворювання від 24 до 72 год – 3,6%, більше 72 ч – 10,9%. Летальність при тривалості захворювання до 24 год склала 2,2%, при тривалості захворювання від 24 до 72 год – 3,6%, більше 72 г – 4,4%.

У пацієнтів з гострим небілярним інфікованим некротичним панкреатитом (ГНБІНП) летальність при тривалості захворювання до 72 год склала – 6,5%, а більше 72 год – 19,5%. При цьому, якщо у пацієнтів з ГНБАНП найбільш частою причиною летального результату була поліорганна недостатність в результаті ендотоксичного шоку (80%), то у пацієнтів з ГНБІНП – поліорганна недостатність в результаті сепсису.

*Поширеність запального процесу в підшлунковій залозі і навколишній клітковині.* Аналіз результатів лікування дозволив встановити, що у пацієнтів з ГНБАНП при некрозі менше 30% паренхіми підшлункової залози черевна клітковина була залучена в запальний процес у 4,7% хворих, при некрозі від 30 до 50% – у 13%, а при некрозі більше 50% – у 57,2%. Гнійні ускладнення при ГНБАНП розвивалися, відповідно 0 у 2,2% і 71,4% пацієнтів, а летальність склала відповідно – 0, 0,7% і 42,6%.

У пацієнтів з ГНБІНП при некрозі менше 30% паренхіми підшлункової залози черевна клітковина була залучена в запальний процес у 23,8% хворих, при некрозі від 30 до 50% – у 31,9%, а при некрозі більше 50% – у 65,6%. Летальність відповідно склала – 4,8%; 8,9% і 40,6%.

Наведені дані свідчать про те, що чим більший об'єм ураження підшлункової залози, тим більш часто в запальний процес втягується заочеревинна клітковина, тим вище летальність і тим частіше розвиваються гнійні ускладнення при асептичному панкреонекрозі.

Залучення в запальний процес заочеревинної клітковини. Якщо при ГНБАНП у пацієнтів з рідинними скупченнями в сальниковій сумці летальність складала 1,2%, то у пацієнтів з рідинними скупченнями в заочеревинній клітковині – 5,6%. Більш показовими є дані, отримані у пацієнтів з ГНБІНП. При абсцесі підшлункової залози і / або сальникової сумки летальність складала – 8,4%, а при флегмоні заочеревинної клітковини – 19%. При цьому найбільш високі показники летальності отримані у пацієнтів з поєднанням абсцесу підшлункової залози і / або сальникової сумки і флегмони заочеревинної клітковини – 45%.

Слід зазначити, що якщо у пацієнтів з ГНБАНП рідинні колектори в сальниковій сумці трапляється у 75,1% хворих, в заочеревинній клітковині – у 17,2%, а їх поєднання лише – 0,6%, то у пацієнтів з ГНБІНП відповідно – у 58,4%, 40,3% і 7,3%.

**Ферментативний перитоніт.** Аналіз результатів лікування пацієнтів з ферментативним перитонітом дозволив встановити, що ферментативний перитоніт без залучення в запальний процес сальникової сумки і заочеревинної клітковини спостерігався у 81,4% хворих, з залученням в запальний процес сальникової сумки (оментобурсит) – у 14,2%, а з залученням в запальний процес заочеревинної клітковини – у 4,4%. При цьому слід зазначити, що летальні випадки були лише у пацієнтів першої підгрупи (при ферментативному перитоніті без залучення в запальний процес сальникової сумки і заочеревинної клітковини). Летальність в цій підгрупі складала 6,5%. Причиною смерті у всіх хворих з'явився ендотоксичний шок, а тривалість їх перебування в стаціонарі складала від 20 хв. до 2 діб. У всіх померлих відзначено ураження більше 30% паренхіми підшлункової залози. У решти хворих комплексна консервативна терапія дозволила досягти регресу запальних змін як у самій підшлунковій залозі, так і в парапанкреатичній клітковині.

При аналізі поширеності ураження підшлункової залози встановлено, що в даній підгрупі некроз менше 30% підшлункової залози виявлено у 27,3% хворих, від 30 до 50% – у 68,2%, більше 50% – у 4,5%.

У пацієнтів з гострими асептичними парапанкреатичними рідинними скупченнями в сальниковій сумці або в заочеревинній клітковині некроз від 30 до 50% підшлункової залози відзначений у 93,3%, а більше 50% – у 6,7%. При цьому, якщо при ферментативному перитоніті без залучення в запальний процес електронної сумки і заочеревинній клітковині гнійні ускладнення не спостерігались, то у пацієнтів з гострими асептичними парапанкреатичними рідинними скупченнями в сальниковій сумці або в заочеревинній клітковині цей показник склав 14,3%. Частота розвитку гострих асептичних парапанкреатичних рідинних скупчень в сальниковій сумці і / або в заочеревинній клітковині складала – 18,6%.

**Хірургічна тактика** (вичікувальна тактика, коли оперативні втручання виконуються при розвитку гнійних ускладнень) при гострому некротичному панкреатиті. Аналіз результатів застосування вичікувальної тактики показав, що летальність при абсцесі підшлункової залози або сальникової сумки, що буває в абсолютній більшості випадків, складала 6,9%, при флегмоні заочеревинної клітковини – 31,6%, а при поєднанні абсцесу і флегмони – 60%. Слід зазначити, що основним методом хірургічного втручання була лапаротомія.

У той же час, при застосуванні пункційно-дренуючих операцій під контролем ультразвуку (ПДО-УЗ) при гострих асептичних парапанкреатичних рідинних скупченнях в сальниковій сумці летальність складала – 1,2%, а частота гнійних ускладнень – 2,9%. При застосуванні ПДО-УЗ, а також лямботомія при гострих асептичних парапанкреатичних рідинних скупченнях в заочеревинній клітковині летальність складала – 5,6%, а частота гнійних ускладнень – 24,1%.

**Рання лапаротомія (при ГНБАНП).** Наш досвід показує, що летальність після застосування ранньої лапаротомії при ГНБАНП складала 24,6%. На нашу думку, виконання ранніх порожнинних хірургічних втручань з дренованням черевної порожнини і сальникової сумки при ГНБАНП сприяє руйнуванню захисних бар'єрів навколо вогнищ некрозу, швидкому приєднанню інфекції і розвитку сепсису, а також виникнення інших ускладнень (внутрішніх і зовнішніх панкреатичних, шлункових і кишкових норичь, арозивних внутрішньочеревних кровотеч та ін.). Доказом може служити летальність при застосуванні ПДО-УЗ і лямботомія при ГНБАНП, яка складала 2,2%. Частота гнійних ускладнень в цій групі пацієнтів складала – 8%.

Таким чином, аналіз отриманих даних дозволяє виділити ряд факторів ризику розвитку ускладнень і летального результату при гострому некротичному панкреатиті. До них відносяться: тривалість захворювання, поширеність запального процесу в підшлунковій залозі і навколишніх клітковинних просторах, залучення в запальний процес заочеревинної клітковини, поєднання абсцесу сальникової сумки і флегмони заочеревинної клітковини, вичікувальна тактика, коли оперативні втручання виконуються при розвитку гнійних ускладнень гострого некротичного панкреатиту, рання лапаротомія в асептичній фазі запального процесу.

Деяко особіно стоїть ферментативний перитоніт. При ньому основною причиною летального результату був ендотоксичний шок та синдром поліорганної недостатності. Однак якщо він не розвинувся, то перебіг хвороби більш сприятливий. Більшість пацієнтів (94,6%), як правило, крім лапароскопічного дреновання черевної порожнини, ніяких інших хірургічних втручань не потребує.

Гострі асептичні парапанкреатичні рідинні скупчення в сальниковій сумці і/або в заочеревин-

ній клітковині спостерігалися у 18,6% пацієнтів і у 14,3% з них розвинулися гнійні ускладнення.

Як відомо, гострий некротичний панкреатит – це динамічно набуваючий розвитку запальний процес, який характеризується двома піками летальності, які чітко відображають, по суті, дві різні стадії (фази) розвитку гострого некротичного панкреатиту.

Перший пік спостерігається в перші 3–5 діб від початку захворювання і, як правило, обумовлений ендотоксичним шоком і синдром поліорганної недостатності частіше в зв'язку з розвитком субтотально-тотального некротичного панкреатиту.

На початковій стадії захворювання запальний процес, як в самій залозі, так і в заочеревинній клітковині має асептичний характер. У цей період (у фазу асептичного запалення) виникають гострі асептичні парапанкреатичні рідинні скупчення в сальниковій сумці і/або заочеревинній клітковині, ферментативний перитоніт, починають формуватися панкреатичні псевдокісти й ін. як відповідна реакція організму на некроз підшлункової залози і заочеревинної клітковини. Таким чином, на даному етапі розвивається гострий асептичний некротичний панкреатит.

Через 10–15 днів від початку захворювання, іноді й раніше, що залежить від обсягу ураження підшлункової залози і поширеності запального процесу в навколишніх тканинах, настає стадія секвестрування і розплавлення некротизованих ділянок підшлункової залози і заочеревинної клітковини. Деякий час секвестри залишаються стерильними. Однак у 40–70% хворих приєднання інфекції призводить до розвитку набагато більш важкого стану – гострого інфікованого некротичного панкреатиту (фаза гнійних ускладнень), провідну роль у виникненні якого грає транслокація ендогенної мікрофлори.

У цей період формуються постнекротичні інфіковані панкреатичні і парапанкреатичні рідинні скупчення в підшлунковій залозі (абсцеси підшлункової залози), сальниковій сумці (абсцеси сальникової сумки) і заочеревинній клітковині (флегмона заочеревинної клітковини). Основною причиною смерті пацієнтів у цей період є – сепсис, що підтверджується нашими даними.

У зв'язку з вищенаведеним, всі лікувальні заходи при гострому некротичному панкреатиті повинні бути спрямовані на попередження розвитку ендотоксичного шоку і поліорганної недостатності, а також гнійних ускладнень. Разом з тим, вплинути на такі чинники ризику, як тривалість захворювання, поширеність запального процесу в підшлунковій залозі і навколишніх клітковинних про-

сторах і залучення в запальний процес заочеревинної клітковини вкрай складно – це, на жаль, не залежить від бажання і можливостей лікаря. Однак хірургічна тактика, а також вибір способу і обсягу оперативного втручання в повній мірі залежать від його професійної підготовки.

У зв'язку з цим при виборі медикаментозного лікування та хірургічної тактики у пацієнтів з гострим некротичним панкреатитом необхідно враховувати фактори ризику розвитку ускладнень і летального результату. Не слід застосовувати вичікувальну тактику, коли оперативні втручання виконуються при виникненні гнійних ускладнень, ранні порожнинні хірургічні втручання при ГНБАНП, а також порожнинні хірургічні втручання при ГНБІНП за винятком розлитого гнійного перитоніту.

Хірургічна тактика при ГНБАНП повинна бути спрямована на профілактику гнійних ускладнень, перш за все на усунення субстрату для їх розвитку – гострих асептичних парапанкреатичних рідинних скупчень, а також на раціональне застосування ПДО-УЗ і люмботомії. Ці оперативні втручання доцільно застосовувати і при постнекротичних інфікованих панкреатичних і парапанкреатичних рідинних скупченнях в сальниковій сумці (абсцес підшлункової залози або сальникової сумки, інфікованої гострої псевдокісти) і в заочеревинній клітковині (флегмони заочеревинної клітковини).

**Висновки.** 1. Факторами ризику розвитку ускладнень і летального результату є: тривалість захворювання, поширеність запального процесу в підшлунковій залозі і навколишніх клітковинних просторах, залучення в запальний процес заочеревинної клітковини, поєднання абсцесу сальникової сумки і флегмони заочеревинної клітковини, ферментативний перитоніт, вичікувальна тактика, коли оперативні втручання виконуються при розвитку гнійних ускладнень гострого некротичного панкреатиту, рання лапаротомія в асептичній фазі запального процесу.

2. Лікувальна тактика у пацієнтів з гострим некротичним панкреатитом обов'язково повинна враховувати фактори ризику розвитку ускладнень і летального результату, а також повинна бути спрямована, перш за все, на попередження гнійних ускладнень.

3. При виборі способу і обсягу хірургічного втручання перевагу слід віддавати ПДО-УЗ і безпосереднім хірургічним втручанням на заочеревинній клітковині з міні доступів (заочеревинний доступ) – люмботомія, що визначається локалізацією і характеристикою рідинного колектора.

**Інформація про конфлікт інтересів.** Автори заявляють про відсутність конфлікту інтересів при виконанні наукового дослідження та підготовці даної статті.

**Інформація про фінансування.** Автори гарантують, що вони не отримували жодних винагород в будь-якій формі, здатних вплинути на результати роботи.

**Особистий внесок кожного автора у виконання роботи:**

**Кондратенко П.Г.** – розробка концепції і дизайну дослідження, аналіз отриманих даних, редагування;  
**Конькова М.В.** – збір матеріалу дослідження, аналіз отриманих даних, підготовка тексту статті;  
**Кондратенко А.П.** – збір матеріалу дослідження, аналіз отриманих даних, статистична обробка даних.

**Список використаної літератури**

1. Andriushchenko VP, Lysiuk YuS, Bidiuk DM. Hostryi biliarnyi pankreatyt: obgruntuvannia dyferentsiiovanykh taktychnykh pidkhodiv. Naukovyi visnyk Uzhhorodskoho universytetu. 2011;2(41):14-7. [In Ukrainian].
2. Rusyn VI, Filip SM, Chobei SM. Mozhlyvosti mini-invazyvnykh tekhnolohii pry likuvanni hostroho pankreatytu. Shpytalna khirurgiia. 2012;3:9-11. [In Ukrainian].
3. Syplivyi VO, Robak VI, Yevtushenko DV, Byzov DV, Hrinchenko SV. Khirurgichne likuvannia hostroho nekrotichnoho pankreatytu: kryterii, shcho vyznachaiut rezultat likuvannia. Visnyk Vinnytskoho natsionalnoho medychnoho universytetu. 2014;1(1):136-40. [In Ukrainian].
4. Sheiko VD, Ohanezian AH. Optyimizatsiia khirurgichnoi taktyky pry obmezhenykh skupchenniakh ridyny u khvorykh za tiazhkoho hostroho pankreatytu. Klinichna khirurgiia. 2013;12:22-4. [In Ukrainian].
5. Andersson R, Swärd A, Tingstedt B, Åkerberg D. Treatment of acute pancreatitis. Drugs. 2009;69:505-14.
6. Besselink MG, de Bruijn MT, Rutten JP, Boermeester MA, Hofker HS, Gooszen HG. BJS. 2016;93:593-9.
7. Connor S, Ghaneh P, Raraty M, Sutton R, Rosso E, Garvey CJ, et al. Minimally invasive retroperitoneal pancreatic necrosectomy. Dig Surg. 2003;20:270-7.
8. Dambrauskas Ž, Pundzius J, Barauskas G. Predicting development of infected necrosis in acute necrotizing pancreatitis. Medicine (Kaunas). 2006;42(6):441-9.
9. Tenner S, Baillie J, DeWitt J, Vegr SS. American college of gastroenterology guideline: management of acute pancreatitis. The American Journal of Gastroenterology. 2013;108:1400-15. DOI: 10.1038/ajg.2013.218
10. Van Santvoort HC, Besselink MG, Bakker OJ, Hofker HS. A step-up approach or open necrosectomy for necrotizing pancreatitis. N Engl J Med. 2010;362:1491-502.
11. Werner J, Feuerbach S, Uhl W, Büchler MW. Management of acute pancreatitis: from surgery to interventional intensive care. Gut. 2005;54:426-36.
12. Zerem E. Treatment of severe acute pancreatitis and its complications. World J Gastroenterol. 2014;20(38):13879-92.

**Стаття надійшла до редакції: 16.11.2017 р.**

## Розширені резекції в лікуванні хворих із місцеворозповсюдженими пухлинами підшлункової залози та фактори ризику виникнення післяопераційних ускладнень

В.М. Копчак<sup>1</sup>, К.В. Копчак<sup>2</sup>, Л.О. Перерва<sup>1</sup>, О.В. Дувалко<sup>1</sup>, В.В. Ханенко<sup>1</sup>, Н.Г. Давиденко<sup>1</sup>  
[perervalunet@bigmir.net](mailto:perervalunet@bigmir.net)

<sup>1</sup> Національний інститут хірургії та трансплантології імені О.О. Шалімова Національної академії медичних наук України, Київ;

<sup>2</sup> Національний Інститут Раку, Міністерства охорони здоров'я України, Київ

### Реферат

**Вступ.** Унаслідок локорегіонарного росту та раннього системного розповсюдження аденокарциноми ПЗ локальна інвазія магістральних судин та прилеглих органів, наявність віддалених метастазів часто обмежують резектабельність пухлини. Таким чином, розширені резекції пухлин ПЗ нерідко є єдиною можливістю на їх радикальне лікування [1].

**Мета дослідження.** Покращити результати лікування хворих з пухлинами підшлункової залози за рахунок визначення місця розширених резекцій у лікуванні хворих з місцеворозповсюдженими пухлинами підшлункової залози, метаболічних факторів ризику виникнення післяопераційних ускладнень і летальності та розробити методи їх профілактики.

**Матеріали та методи.** За період 2010–2017 рр. ми виконали 618 резекційних оперативних втручань у пацієнтів з аденокарциномою підшлункової залози: дистальна резекція виконана у 139 (22,5%) хворих, панкреатодуоденальна резекція – у 462 (74,8%), тотальна панкреатектомія – у 17 (2,7%). Розширені резекції виконані у 142 (23,0%) хворих: панкреатодуоденальні резекції – у 77 (54,2%), дистальні резекції – у 54 (38,0%), тотальні панкреатектомії – у 11 (7,8%). За даними КТ обстежено 87 хворих на наявність саркопенії: за даними ТPI, саркопенія діагностована у 38 (43,7%) хворих, а за даними НУАС – у 35 (40,2%).

**Результати досліджень та їх обговорення.** Ускладнення спостерігались у 182 пацієнтів (38,2%) при стандартних резекціях та у 58 (40,8%) у групі з розширеними резекціями ( $\chi^2=0,3$   $p=0,57$ ). Летальність склала 2,3%, померло 14 пацієнтів: 5 (3,5%) – після розширених резекцій та 9 (1,9%) – після стандартних резекцій ( $\chi^2 = 1,3$ ,  $p=0,25$ ). Медіана виживаності та 5-річна загальна виживаність були недостовірно нижче у пацієнтів після розширених резекцій ніж після стандартних (21 місяць і 26% та 28 місяців і 29% відповідно,  $\chi^2 = 0,15$ ,  $p=0,69$ ). Наявність саркопенії як по НУАС, так і по ТPI є достовірним фактором ризику виникнення післяопераційних ускладнень ( $\chi^2 = 7,3$ ,  $p=0,006$  та  $\chi^2 = 4,47$ ,  $p=0,03$  відповідно,  $p<0,05$ ).

**Висновки.** Розширені резекції ПЗ є можливими і їх виконання може збільшити кількість радикально прооперованих хворих. Летальність, рівень післяопераційних ускладнень, віддалені результати лікування після розширених резекцій ПЗ співставні зі стандартними резекціями. Саркопенія може бути використана для прогнозування та попередження виникнення післяопераційних ускладнень, а також для покращення селекції пацієнтів перед виконанням резекцій ПЗ при злоякісних новоутвореннях.

**Ключові слова:** пухлини підшлункової залози, розширені резекції підшлункової залози, місцеворозповсюджені пухлини, саркопенія

### Extended surgery in treatment of patients with locally advanced pancreatic cancer and predictor of postoperative complications

Kopchak<sup>1</sup> V.M., Kopchak<sup>2</sup> K.V., Pererva<sup>1</sup> L.A., Duvalko<sup>1</sup> A.V., Khanenko<sup>1</sup> V.V., Davydenko<sup>1</sup> N.H.

A.A. Shalimov National Institute of Surgery and Transplantology, Kyiv

<sup>2</sup>National Cancer Institute, Kyiv

### Abstract

**Introduction.** Due to locoregional growth and early systemic spread of pancreatic adenocarcinoma, local invasion of the major vessels and adjacent organs, the presence of distant metastasis often limits tumor resectability. Extended resections of pancreatic tumors is the only opportunity for their radical treatment.

**Aim.** To improve the results of treatment of patients with pancreatic tumors by determining of place of extended resections in the treatment of patients with locally advanced pancreatic tumors, metabolic factors of the risk of postoperative complications and mortality, and to develop methods for their prevention.

**Materials and methods.** In the period 2010-2017 we performed 618 resections in patients with pancreatic adenocarcinoma: distal pancreatectomy – in 139 (22,5%), pancreaticoduodenectomy – in 462 (74,8%) and total pancreatectomy – in 17 (2,7%) patients. EP were performed in 142 (23,0%) patients: pancreaticoduodenectomy – in 77 (54,2%), distal resections – in 54 (38,0%), pancreatectomy – in 11 (7,8%). 87 patient were examined using CT for sarcopenia. According to TPI sarcopenia was diagnosed in 38 (43,7%) patients, according to HUAC – in 35 (40,2%).

**Results and their discussion.** Postoperative complications occurred in 182 patients (38,2%) in the standard resection group and in 58 (40,8%) in the group with extended resections ( $\chi^2 = 0,3$   $p=0,57$ ). Mortality was 2,3%, 14 patients died: 5 (3,5%) – after extended resections and 9 (1,9%) – after standard pancreatectomy ( $\chi^2 = 1,3$ ,  $p=0,25$ ). Median survival and 5-year overall survival rate were reduced in patients having extended pancreatectomy compared with those undergoing a

standard resection (21 months, 26% and 28 months, 29%),  $\chi^2 = 0,15$ ,  $p=0,69$ . The presence of sarcopenia is a reliable risk factor for postoperative complications ( $\chi^2 = 7,3$ ,  $p=0,006$  and  $\chi^2 = 4,47$ ,  $p=0,03$ ,  $p<0,05$ ).

**Conclusions.** Extended resection of the pancreas is possible and it can increase the number of radically operated patients. Mortality, postoperative complications, long-term results of treatment after extended resection of pancreas are comparable with standard resections. Sarcopenia can be used to predict and prevent the postoperative complications, as well as to improve the selection of patients before pancreatic resection in patients with pancreatic tumors.

**Key words:** Pancreatic tumors, extended pancreatic resections, locally advanced pancreatic cancer, sarcopenia

**Вступ.** Протокова аденокарцинома підшлункової залози (ПЗ) залишається серед п'яти найбільш частих причин смерті, пов'язаної з раком у Європі та США з 5-річною виживаністю менше ніж 7 % [1]. Незважаючи на значне зниження післяопераційної смертності, рівень післяопераційних ускладнень залишається високим до 40–60 % [2,3]. В зв'язку з локорегіонарним ростом та раннім системним розповсюдженням аденокарциноми ПЗ локальна інвазія магістральних судин та прилеглих органів часто обмежують резектабельність пухлини, таким чином, розширені резекції пухлин ПЗ нерідко є єдиною можливістю на їх радикальне лікування [4-5]. П'ятирічна виживаність досягається 25% у пацієнтів, які перенесли повну радикальну резекцію підшлункової залози в комбінації з хіміотерапією [6].

Останнім часом у світі з'явилися публікації про зв'язок саркопенії з виникненням післяопераційних ускладнень після резекцій підшлункової залози, про вплив саркопенії на післяопераційну летальність, на специфічний результат лікування пухлин підшлункової залози з використанням мультимодальної протипухлинної терапії.

Саркопенія – зменшення маси скелетної м'язової тканини без клінічних проявів, яке спостерігається у пацієнтів з пухлинним процесом [7-8].

Отже, здатність передбачити виникнення післяопераційних ускладнень у пацієнтів з аденокарциномою підшлункової залози може потенційно покращити селекцію пацієнтів перед виконанням оперативного втручання, особливо у пацієнтів з гранично-резектабельними пухлинами та покращити післяопераційні результати.

На сьогоднішній день, в нашій країні, саркопенія не оцінювалась як фактор ризику розвитку післяопераційних ускладнень та летальності після резекційних оперативних втручання при пухлинах підшлункової залози.

Актуальними на сьогоднішній день залишаються питання удосконалення існуючих методик хірургічного лікування хворих з пухлинами ПЗ, лікування місцеворозповсюджених пухлин, прогнозування розвитку та профілактики виникнення післяопераційних ускладнень та летальності для покращення безпосередніх та віддалених результатів лікування цієї категорії хворих.

**Мета дослідження.** Покращити результати лікування хворих з пухлинами підшлункової залози за рахунок визначення місця розширених резекцій у лікуванні хворих з місцеворозповсюдженими пухлинами підшлункової залози, метаболічних

факторів ризику виникнення післяопераційних ускладнень і летальності та розробити методи їх профілактики.

**Матеріали та методи.** За період 2010–2017 рр. ми виконали 618 резекційних оперативних втручання у пацієнтів з аденокарциномою підшлункової залози: дистальна резекція виконана у 139 (22,5%) хворих, панкреатодуоденальна резекція – у 462 (74,8%), тотальна панкреатектомія – у 17 (2,7%). Розширені резекції виконані у 142 (23,0%) хворих: панкреатодуоденальні резекції – у 77 (54,2%), дистальні резекції – у 54 (38,0%), тотальні панкреатектомії – у 11 (7,8%).

За даними КТ обстежено 87 хворих на наявність саркопенії. За даними ТРІ, саркопенія діагностована у 38 (43,7%) хворих, а за даними НУАС у 35 (40,2%).

Всім пацієнтам було проведено доопераційне обстеження, яке включало виконання ультразвукового дослідження (УЗД) органів черевної порожнини, мультидетекторної спіральної комп'ютерної томографії (МСКТ), магнітнорезонансної томографії (МРТ), за необхідністю виконували ендоскопію. За даними доопераційних методів обстеження була оцінена резектабельність первинної пухлини. Комп'ютерну томографію виконували не раніше ніж за 6 тижнів до операції. Діагноз був підтверджений даними морфологічного дослідження матеріалу.

Післяопераційні ускладнення розподілялися згідно з міжнародною класифікацією ускладнень за Clavien-Dindo. Панкреатична норія та гастростаз були визначені згідно з Міжнародною дослідницькою групою по вивченню панкреатичних норій та гастростазу. Наявність кровотечі визначалась згідно з консенсусом Міжнародної дослідницької групи по хірургії підшлункової залози.

Інфекційні ускладнення були підтверджені наявністю позитивного результату на наявність культури мікроорганізмів у мікробіологічному дослідженні.

В саркопенічний профіль включали площу великого поперекового м'язу з обох боків та його щільність. Площу великого поперекового м'язу вимірювали в см<sup>2</sup>, а щільність м'язової тканини – в Hounsfield Units.

Саркопенія розраховувалась використовуючи два підходи – Total Psoas Index (TPI) – сумарний індекс поясничного м'язу та Hounsfield Units Average Calculation (HUAC) середнє обчислення одиниць Хаунсфілда.

При враженні правого анатомо-хірургічного сегмента підшлункової залози виконували панкре-



атодуоденальну резекцію, яка була виконана у 462 хворих із них 385 стандартних панкреатодуоденальних резекцій.

При інвазії пухлини в магістральні венозні або артеріальні судини, або в суміжні органи виконували розширені резекції ПЗ з резекцією уражених органів та судин. Розширені панкреатодуоденальні резекції виконані у 77 (16,7%) хворих. Розширені панкреатодуоденектомії з артеріальними резекціями були виконані у 5 пацієнтів, з венозними резекціями – у 57 із них 2 з резекцією нижньої порожнистої вени. У 1 пацієнта виконана ПДР з циркулярною резекцією лівої печінкової артерії, у 2 пацієнтів виконана ПДР з резекцією правої печінкової артерії, у 2 – з резекцією загальної печінкової артерії. У всіх випадках виконано артеріальний анастомоз «кінець в кінець». Розширені панкреатодуоденальні резекції з резекцією суміжних органів виконані у 15 хворих.

При враженні лівого анатомо-хірургічного сегмента підшлункової залози виконували дистальну резекцію ПЗ в різних модифікаціях, котра була виконана у 139 хворих. Стандартні дистальні резекції підшлункової залози виконані у 85 (61,2%) хворих, розширені дистальні резекції ПЗ виконані у 54 (38,8%) хворих із них з резекцією судин – у 33.

З метою підвищення радикальності виконання оперативних втручань у хворих з пухлинами лівого анатомічного сегмента підшлункової залози, а, отже, збільшення тривалості життя хворих, ми впровадили та широко застосовували методику RAMPS – «радикальна антеградна модульна дистальна резекція ПЗ». Дану методику розробив Strasberg в 2003 році для уникнення таких недоліків стандартної дистальної резекції ПЗ зі спленектомією, як недостатній анатомічно необґрунтований об'єм нейродисекції та наявність значної кількості резекцій з позитивним ретроперитоніальним краєм. Відмінністю від стандартної дистальної резекції зі спленектомією є те, що після пересічення ПЗ, виділяється черевний стовбур (ЧС) та його гілки з переміщенням лімфатичних вузлів та нервових сплетінь на комплекс, що дозволяє виконати радикальне видалення регіонарних лімфатичних вузлів, виконується вертикальна дисекція в сагітальній площі з метою скелетезації лівої половини ЧС та верхньобрижової артерії (ВБА) до рівня аорти. Головною відмінністю anterior та posterior RAMPS є межі резекції в ретроперитонеумі: для anterior RAMPS це передня поверхня лівого наднирника та фасції Герота, при posterior RAMPS – лівий наднирник видаляється разом з органомкомплексом. Методика RAMPS posterior відноситься до розширених резекцій підшлункової залози.

Радикальні антеградні модульні дистальні резекції підшлункової залози зі спленектомією (R-MPS) виконані у 33 хворих: RAMPS anterior – у 19, RAMPS posterior – у 14.

На даний час в літературі все частіше з'являються публікації про доцільність виконання артеріальних резекцій у селективної групи пацієнтів.

Ми вивчили та впровадили модифіковану операцію Appleby при пухлинах лівого анатомічного сегмента підшлункової залози з інвазією пухлини в черевний стовбур. Ця методика передбачала виконання дистальної резекції підшлункової залози з моноблочною резекцією черевного стовбура та загальної печінкової артерії. Кровообіг печінки забезпечується із верхньобрижової артерії через панкреатодуоденальні аркади та гастродуоденальну артерію.

Розширені дистальні резекції ПЗ з резекціями артеріальних судин виконані у 8 хворих: у 5 хворих це була модифікована операція Appleby, а у 3 хворих були виконані комбіновані резекції (артеріальні резекції з додатковою резекцією уражених органів). У 1 хворого виконана дистальна резекція підшлункової залози (RAMPS posterior) з резекцією лівої шлункової артерії та резекцією лівої ніжки діафрагми, у 1 хворого виконана дистальна субтотальна резекція підшлункової залози з резекцією портоспленомезентеріального конфлюенса, брижі ободової кишки та з резекцією загальної печінкової артерії, у 1 хворого виконана модифікована операція Appleby з резекцією портоспленомезентеріального конфлюенса. Дану методику дозволяє виконати радикальне видалення пухлини у хворих, які раніше вважались нерезектабельними.

Розширені дистальні резекції ПЗ з резекціями венозних судин виконані у 25 хворих, із них у 1 хворої виконано дистальну субтотальну резекцію ПЗ зі спленектомією, з резекцією портоспленомезентеріального конфлюенса з аутовенозним протезуванням графтом з лівої ниркової вени, а у 1 хворого дистальну резекцію з резекцією лівої шлункової вени.

Розширена дистальна резекція з резекцією ободової кишки виконана у 1 хворого, з резекцією тонкої кишки – у 1 хворого, з резекцією шлунка – у 1 та з резекцією брижі ободової кишки – у 1 хворого. У 23 хворих виконані дистальні резекції підшлункової залози з комбінованою резекцією вражених органів. Із них у 3 хворих виконані дистальна субтотальна резекція підшлункової залози з артеріальними резекціями, які були описані вище.

При тотальному ураженні ПЗ у 17 хворих виконали тотальну панкреатектомію, із них у 11 (64,7%) виконано розширену тотальну панкреатектомію, у 10 з них – виконані судинні резекції.

Розширена тотальна панкреатектомія з комбінованою артеріально-венозною резекцією була виконана у 1 хворого: пацієнту виконано резекцію портоспленомезентеріального конфлюенса з резекцією та пластиком правої печінкової артерії, яка відходила окремим стовбуром від верхньої брижової артерії (ВБА). Розширена тотальна панкреатек-

томія з лише венозними резекціями виконана у 9 пацієнтів. У 1 з них виконана резекція портоспленомезентеріального конfluence та резекція нижньої порожнистої вени. У 1 хворого виконано тотальну панкреатектомію з резекцією верхньої брижової вени та брижі товстого кишківника, у 1 пацієнта виконана тотальна панкреатектомія з нефректомією.

Для оцінки найближчих результатів хірургічного лікування ми користувались показниками госпітальної летальності. Ускладнення були розподілені згідно з даними рекомендацій міжнародної дослідницької групи з хірургії підшлункової залози (ISGPS). Серед специфічних хірургічних ускладнень виділяли: панкреатичну норицю, кровотечу, гастростаз. Також виділяли інфекційні післяопераційні ускладнення: нагноєння післяопераційної рани, післяопераційний панкреатит, інтраабдомінальний абсцес, перитоніт.

Ми виконали порівняння методик стандартних та розширених резекцій підшлункової залози.

Ми вперше вивчили вплив саркопенії на виникнення післяопераційних ускладнень та летальність після резекційних оперативних втручань на підшлунковій залозі у пацієнтів із злоякісними пухлинами ПЗ. В саркопенічний профіль включали площу великого поперекового м'язу з обох боків та його щільність. Площу великого поперекового м'язу вимірювали в  $\text{см}^2$ , а щільність м'язової тканини – в Hounsfield Units. Саркопенія розраховувалась використовуючи два підходи – Total Psoas Index (TPI) – сумарний індекс поясничного м'язу та Hounsfield Units Average Calculation (H?UAC) середнє обчислення одиниць Хаунсфілда.

Вимірювання проводились у напівавтоматизованому вигляді за допомогою КТ та програми Osirix з ручним викладом меж великих поперекових м'язів на рівні 3 поперекового хребця та визначення щільності м'язової тканини між -30 та 110 за одиницями Hounsfield (HU). Це дозволило автоматично обчислювати площі поперекових м'язів. Вимірювання площі великих поперекових м'язів було потім нормоване згідно з висотою пацієнта.

TPI розраховували таким чином: площа правого великого поперекового м'язу + площа лівого великого поперекового м'язу розподілена на ріст пацієнта в  $\text{м}^2$ . HUAC поперекових м'язів це вимірювання їх щільності та жирової інфільтрації. HUAC розраховували таким чином: спочатку розраховували вимірювання од. Хаунсфілда правого великого поперекового м'язу (показник щільності правого поперекового м'язу в од. Хаунсфілда \* площу правого поперекового м'язу в  $\text{см}^2$  і розподілене на сумарну площу поперекових м'язів  $\text{см}^2$ ), потім лівого (показник щільності лівого великого поперекового м'язу в од. Хаунсфілда \* площу лівого великого поперекового м'язу в  $\text{см}^2$  і розподілене на сумарну площу поперекових м'язів  $\text{см}^2$ ) та вичисляли їх середнє значення.

Для чоловіків, враховуючи TPI, наявність саркопенії вважали тоді, коли показник TPI був менший ніж  $5,2 \text{ см}^2/\text{м}^2$ , а значення HUAC менше ніж 18,8. Для жінок наявність саркопенії вважалась, коли значення TPI було менше ніж  $4,0 \text{ см}^2/\text{м}^2$ , а значення HUAC менше ніж 20,3.

Отримані дані було комп'ютеризовані та зведені в загальну базу даних.

Для уточнення потенційних факторів ризику виникнення післяопераційних ускладнень застосовували методи математичної обробки даних. Наявність зв'язку між зазначеними факторами і частотою ускладнень вивчали за допомогою аналізу таблиць часток і пропорцій з застосуванням критерію відповідності  $\chi^2$ -квадрат. З метою з'ясування тісноти взаємозв'язку між показниками двох виборок визначали коефіцієнт рангової кореляції Спірмена  $\rho$ . Вірогідність відмінності середніх величин оцінювали за допомогою критерію Манна-Уїтні. Для оцінки віддалених результатів лікування користувались показниками актуаріального 5-річного виживання, які обчислювали за допомогою процедури Каплана-Майєра. Всі розрахунки проводились за допомогою пакетів прикладного програмного забезпечення MS Excel та Statistica 5,0.

**Результати досліджень та їх обговорення.** Післяопераційні специфічні ускладнення виникли у 182 (38,2%) хворих в групі стандартних резекцій і у 58 (40,8%) – в групі пацієнтів, яким були виконані розширені резекції підшлункової залози, різниця була недостовірною ( $\chi^2=0,3$   $p=0,57$ ,  $p>0,05$ ).

Померло 14 (2,3%) пацієнтів: 5 (3,5%) – після розширених резекцій підшлункової залози та 9 (1,9%) – після стандартних резекцій. Летальність була недостовірною вище в групі хворих з розширеними резекціями підшлункової залози ( $\chi^2=1,3$ ,  $p=0,25$ ,  $p>0,05$ ). Із пацієнтів з венозними резекціями померло 4 хворих, що склало 4,4%. Летальність в групі хворих з венозними резекціями була недостовірною вище ( $\chi^2=2,1$ ,  $p=0,14$ ) в порівнянні з летальністю при стандартних резекціях.

Важливим фактором є вибір виконання артеріальних резекцій при інвазії пухлиною магістральних судин, який асоціюється з високим ризиком виникнення післяопераційних ускладнень та високою летальністю [1-4, 6]. З точки зору онкологічних результатів, існують дані, що показують переваги в виживаності хворих при виконанні артеріальних резекцій з збільшенням 5-річної виживаності на 12% в порівнянні з паліативним лікуванням [1]. За результатами деяких міжнародних центрів ускладнення після резекцій підшлункової залози з додатковою резекцією артеріальних судин можуть сягати до 54% з летальністю до 12%, однак медіана виживаності у цієї групи хворих від 12 до 20 місяців [1,4].

За нашими даними, летальність в групі хворих з артеріальними резекціями склала 18,2%, що було достовірною вище ( $\chi^2=12,9$ ,  $p=0,0003$ )

ніж в групі хворих, яким були виконані стандартні резекції.

Із 14 пацієнтів, яким були виконані артеріальні резекції, померло 2 хворих: одна хвора після виконання тотальної панкреатодуоденектомії зі спленектомією з резекцією та пластиком правої печінкової артерії, резекцією ворітної вени та венозним анастомозом «кінець в кінець»; другий хворий після панкреатодуоденальної резекції з резекцією лівої печінкової артерії. Після двох панкреатодуоденальних резекцій з резекцією правої печінкової артерії хворі прожили 18 місяців та 31 місяць, після резекції загальної печінкової артерії хворі померли в період від 1 до 3 років.

Переваги артеріальних резекцій краще демонструються при пухлинах тіла та хвоста ПЗ, потребуючих виконання дистальної резекції ПЗ з резекцією черевного стовбура (модифікована операція Appleby) [9].

За нашими даними, після дистальної резекції (RAMPS posterior з резекцією лівої шлункової артерії та лівої ніжки діафрагми) хворий живе 17 місяців без ознак рецидиву; після модифікованої операції Appleby (дистальна субтотальна резекція підшлункової залози з резекцією черевного стовбура) з резекцією портоспленомезентеріального конfluence та анастомозом «кінець в кінець» хворий живе також без ознак рецидиву 25 місяців.

Таким чином, вважаємо, що артеріальні резекції здійсненні у селективній групі хворих, дозволяють досягти довготривалої виживаності.

Для порівняння методик стандартних та розширених оперативних втручань були вивчені періопераційні та післяопераційні результати: тривалість оперативного втручання (хв.), крововтрата (мл), кількість ускладнень, тривалість стаціонарного лікування. Отримані дані показані в таблиці (табл. 1).

За нашими даними, крововтрата при виконанні стандартних панкреатодуоденальних резекцій була достовірно меншою в порівнянні з розширеними панкреатодуоденальними резекціями ( $U=5965$ ,  $p=0,0001$ ). Тривалість оперативного втручання була також достовірно меншою при стандартних ПДР ніж при розширених ПДР ( $U=749$ ,  $p=0,03$ ), та при стандартних дистальних резекціях ( $U=397,5$ ,  $p=0,0001$ ) ніж при розширених дистальних резекціях. Крововтрата після розширених та стандартних дистальних резекцій ПЗ та тотальних панкреатектомій достовірно не відрізнялась ( $U=472,0$ ,  $p=0,17$ ,  $U=15$ ,  $p=0,26$ ). Тривалість оперативного втручання при стандартних тотальних панкреатектоміях достовірно не відрізнялась ( $U=19$ ,  $p=0,56$ ) від тривалості операції при розширених панкреатектоміях. Тривалість перебування хворих в стаціонарі була достовірно більшою після розширених дистальних резекцій ніж після стандартних ( $U=392,0$ ,  $p=0,02$ ). Тривалість перебування хворих в стаціонарі після розширених ПДР та тотальних панкреатектомій достовірно не відрізнялась від стандартних методик ( $U=10499$ ,  $p=0,79$ ,  $U=18,5$ ,  $p=0,29$  відповідно).

Таблиця 1

Періопераційні та післяопераційні результати стандартних та розширених оперативних втручань

Показник	ПДР		ДР		ТПЕ	
	Стандартні резекції, n = 385	Розширені резекції, n = 77	Стандартні резекції, n = 85	Розширені резекції, n = 54	Стандартні резекції, n = 6	Розширені резекції, n = 11
Середня тривалість операції, хв	351,0±83,1	354,0±83,1	338,0±76,1	355,0±82,9	336,0±70,1	332,0±69,0
Середня крововтрата, мл	502,2±339,8	503,7±339	480,7±286,9	509,6±343,9	473,1±305,1	451,5±292,9
Частота ускладнень, n, %	166 (43,1%)	36 (46,7%)	13 (15,3%)	17 (31,5%)	3 (50%)	5 (45,5%)
Середня тривалість лікування хворого в стаціонарі, днів	27,2±14,8	27,4±15,1	26,9±13,4	27,6±15,3	27,8±14,5	27,1±13,6

Кількість ускладнень після розширеної ПДР та тотальної панкреатодуоденектомії була недостовірно більшою в порівнянні зі стандартними методиками ( $\chi^2 = 0,3$ ,  $p=0,5$  та  $\chi^2 = 0,03$ ,  $p=0,8$  відповідно). Кількість ускладнень була достовірно більшою лише після розширених дистальних резекцій підшлункової залози ( $\chi^2 = 16,4$ ,  $p=0,0001$ ).

Панкреатичні нориці після розширених резекцій виникли у 22 (15,5%) хворих та у 65 (13,6%)

хворих після стандартних резекцій, різниця була статистично недостовірною ( $\chi^2 = 0,58$ ,  $p=0,3$ ).

Після дистальних резекцій підшлункової залози панкреатичні нориці виникли у 22 хворих: у 7 (12,9%) після розширених дистальних резекцій та у 15 (17,6%) після стандартних, різниця була статистично недостовірною ( $\chi^2 = 0,54$ ,  $p=0,46$ ).

У групі пацієнтів, яким були виконані панкреатодуоденальні резекції, панкреатичні нориці вини-

кли у 55 (14,3%) хворих після стандартних оперативних втручань, та у 9 (11,7%) після розширених резекцій, різниця була недостовірною ( $\chi^2=0,36$ ,  $p=0,54$ ).

Кровотеча виникла у 33 хворих із них у 20 (14%) після розширених резекцій та у 13 (2,7%) після стандартних резекцій, різниця була достовірною ( $\chi^2=27,8$ ,  $p=0,0001$ ).

Післяопераційний гастростаз є самостійним ускладненням оперативного втручання, що може погіршувати перебіг раннього післяопераційного періоду.

Гастростаз виник у 33 (7,1%) хворих після панкреатодуоденальних резекцій, із них у 12 (2,5%) хворих після стандартних панкреатодуоденальних резекцій, та у 11 (7,7%) після розширених резекцій ( $\chi^2=8,3$ ,  $p=0,003$ ), різниця була достовірною.

За даними літератури, немає достовірної різниці в рівні 5-річної виживаності і кількості рецидивів у групах пацієнтів з розширеними та стандартними резекціями ПЗ [1-5].

За нашими даними медіана виживаності у хворих з аденокарциномою голівки підшлункової залози була недостовірною менше у пацієнтів, яким були виконані розширені панкреатодуоденальні резекції в порівнянні з пацієнтами після виконання стандартних резекцій (21 місяць та 28 місяців відповідно,  $\chi^2=0,16$ ,  $p=0,69$ ,  $p>0,05$ ). 5-річна виживаність після розширених резекцій підшлункової залози з приводу аденокарциноми голівки склала 26%, після стандартних резекцій 29% ( $\chi^2=0,16$ ,  $p=0,69$ ,  $p>0,05$ ) (рис. 1).

Отримані нами дані співставні з даними провідних центрів світу [1-10].

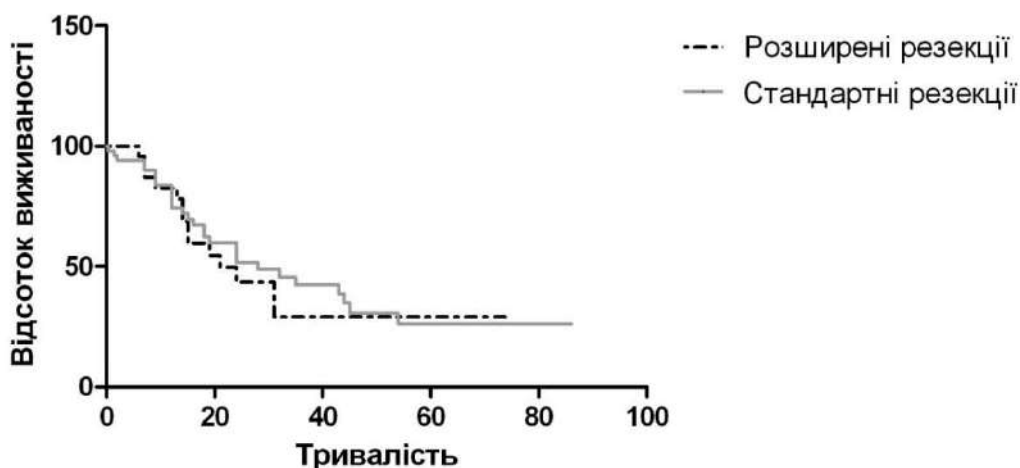


Рис. 1. Виживаність: криві виживаності

Розвиток післяопераційних ускладнень є фактором, що достовірно впливає на перебіг хвороби пацієнта [8-11]. Виникнення післяопераційних ускладнень часто обмежує нас в своєчасному призначенні ад'ювантної хіміотерапії. Можливість прогнозувати рівень виникнення ускладнень до операції може потенційно покращити відбір пацієнтів для оперативного втручання, особливо при гранично-резектабельних та місцево-розповсюджених пухлинах.

Ми провели ретроспективний аналіз результатів лікування 87 пацієнтів із злоякісними пухлинами підшлункової залози, яким були виконані радикальні оперативні втручання і яким за допомогою передопераційної комп'ютерної томографії було визначено наявність або відсутність саркопенії і визначили її вплив на виникнення п/о ускладнень та летальності.

Всім пацієнтам були виконані радикальні оперативні втручання з приводу аденокарциноми підшлункової залози: дистальна резекція виконана у 17 (19,5%) хворих, панкреатодуоденальна резекція – у 67 (77%), тотальна панкреатектомія – у 3 (3,5%).

Із них розширені резекції ПЗ були виконані у 11 (14,3%) пацієнтів: розширена панкреатодуоденальна резекція – у 6 (53,7%) пацієнтів, розширені дистальні резекції – у 4 (38%), розширені тотальні панкреатектомії – у 1.

Із 87 хворих у 35 (40,2%) було виявлено наявність саркопенії, застосовуючи показник HUAC. У пацієнтів з саркопенією післяопераційні ускладнення виникли у 21 (60,0%) хворого, в групі хворих без саркопенії післяопераційні ускладнення виникли у 16 (30,8%) хворих, різниця була достовірною ( $\chi^2=7,3$ ,  $p=0,006$ ). Летальність в групі хворих з саркопенією склала 2 (5,7%), в групі хворих без саркопенії помер 1 (1,9%) пацієнт, різниця була недостовірною ( $\chi^2=0,9$ ,  $p=0,34$ ).

Застосовуючи показник TPI, саркопенія діагностована у 38 (43,7%). Ускладнення виникли у 21 (55,3%) хворого з саркопенією, померло 2 (5,3%) пацієнти. В групі хворих без саркопенії ускладнення виникли у 16 (32,6%) хворих, летальність склала 1 (2,0%). Визначено, що п/о ускладнення достовірно вище в групі хворих з саркопенією ( $\chi^2=4,47$ ,  $p=0,03$ ), летальність в

обох групах достовірно не відрізнялась ( $\chi^2 = 0,66, p=0,41$ ).

Із групи хворих, яким були виконані розширені резекції ПЗ з судинними резекціями, саркопенія була діагностована за даними НУАС – у 8 хворих. Ускладнення виникли у 6 (75%) хворих, в групі хворих без саркопенії ускладнення виникли у 2 (22,2%) хворих із 9, різниця показників була достовірною ( $\chi^2=4,7, p=0,02$ ).

Із групи хворих, яким були виконані розширені резекції ПЗ з судинними резекціями, саркопенія була діагностована за даними ТРІ – у 6 хворих, із них ускладнення виникли у 4 (66,7%) хворих, в групі хворих без саркопенії ускладнення виникли у 6 (46%) із 13, різниця була недостовірною ( $\chi^2=4,7, p=0,02$ ).

Таким чином, у групі хворих з розширеними резекціями підшлункової залози наявність саркопенії за НУАС достовірно впливала на виникнення післяопераційних ускладнень.

Наші результати показують, що обидва методи визначення саркопенії, як НУАС, так і ТРІ, є достовірно однаково ефективними в визначенні ризику виникнення післяопераційних ускладнень після резекційних оперативних втручань з приводу аденокарциноми ПЗ. Однак, за даними літератури, саркопенія, визначена за допомогою НУАС є більш чутливим методом, оскільки при її розрахуванні враховується не тільки площа м'язів, а і їх щільність та жирова інфільтрація, які свідчать про функціональний стан м'язів [7,8]. Ми отримали подібні результати. Саркопенія це такий показник, на який можна вплинути і який може змінюватись з часом. В світі вже існують дані про медикamentозну терапію та особливі фізичні вправи для покращення саркопенічного профілю [8]. Ми впровадили дані методики в передопераційній підготовці хворих. Пацієнти з пухлинами периапулярної зони з наявністю механічної жовтяниці і

саркопенії, яким планується виконання біліарної декомпресії першим етапом лікування, отримували також терапію для покращення саркопенічного профілю.

Пацієнтам з гранично-резектабельними пухлинами і саркопенією, особливо при підозрі на наявність артеріальної інвазії, ми проводимо неоад'ювантну хіміотерапію, пацієнти одночасно отримують терапію для поліпшення свого саркопенічного профілю (оптимізація харчування та фізичне тренування) перед виконанням радикального оперативного втручання. Після цього проводимо рестадіювання пухлини і виконуємо радикальні оперативні втручання.

Всім пацієнтам з наявністю саркопенії застосовуємо хірургічні підходи, котрі попереджають ризик виникнення п/о ускладнень.

Отримані в роботі результати є клінічно придатними для пацієнтів з пухлинами ПЗ, які є кандидатами для виконання радикальних резекцій підшлункової залози, і можуть широко застосовуватись в хірургічній практиці.

**Висновки.** Кількість післяопераційних ускладнень та летальність після розширених резекцій співставні із стандартними резекціями підшлункової залози. Медіана виживаності після розширених резекцій при аденокарциномі голівки ПЗ та 5-річна виживаність недостовірно нижчі в порівнянні зі стандартними резекціями, що дає змогу широко застосовувати розширені резекції ПЗ в хірургічній практиці для виконання радикальної резекції і досягнення довготривалого виживання. Саркопенія, яка визначена за допомогою НУАС та ТРІ при передопераційному виконанні КТ, є достовірно значимим показником хірургічного результату і достовірно впливає на рівень післяопераційних ускладнень, та може бути використана для покращення селекції пацієнтів перед виконанням резекцій ПЗ при злоякісних новоутвореннях.

**Інформація про конфлікт інтересів.** Автори заявляють про відсутність конфлікту інтересів при виконанні наукового дослідження та підготовці даної статті.

**Інформація про фінансування.** Автори гарантують, що вони не отримували жодних винагород в будь-якій формі, здатних вплинути на результати роботи.

**Особистий внесок кожного автора у виконання роботи:**

**Копчак В.М.** – розробка концепції і дизайну дослідження, аналіз отриманих даних, редагування;

**Копчак К.В.** – збір матеріалу, статистична обробка даних, аналіз отриманих даних;

**Перерва Л.О.** – збір матеріалу, аналіз отриманих даних, підготовка тексту;

**Дувалко О.В.** – збір матеріалу, аналіз отриманих даних, підготовка тексту;

**Ханенко В.В.** – збір матеріалу, аналіз отриманих даних, підготовка тексту;

**Давиденко Н.Г.** – збір матеріалу, аналіз отриманих даних, підготовка тексту.

**Список використаної літератури**

1. Kaiser J, Hackert T, Buchler MW. Extended pancreatectomy: does it have a role in the contemporary management of pancreatic adenocarcinoma? Dig Surg. 2017;34:441-6. DOI: 10.1159/000478539.
2. Hartwig W, Gluth A, Hinz U, Koliogiannis D, Strobel O, Hackert T, et al. Outcomes after extended pancreatectomy in patients with borderline resectable and locally advanced pancreatic cancer. Br J Surg. 2016 Nov;103(12):1683-94. DOI: 10.1002/bjs.10221.
3. Sinn M, Bahra M, Denecke T, Travis S, Pelzer U, Riess H. Perioperative treatment options in resectable pancreatic cancer – how to improve long-term survival. World J of Gastrointest Oncol. 2016;8(3):248-57. DOI: 10.4251/wjgo.v8.i3.248.

4. Kasumova GG, Conway WC, Tseng JF. The role of venous and arterial resection in pancreatic cancer surgery. *Ann Surg Oncol.* 2018 Jan;25(1):51-8. DOI: 10.1245/s10434-016-5676-3.
5. Hartwig W, Vollmer CM, Fingerhut A, Yeo CJ, Neoptolemos JP, Adham M, et al. Extended pancreatotomy in pancreatic ductal adenocarcinoma: definition and consensus of the International Study Group for Pancreatic Surgery (ISGPS). *Surgery* 2014;156:1-14. DOI: 10.1016/i.surg.2014.02.009.
6. Petrucciani N, Debs T, Nigri G, Giannini G., Sborlini E, Kassir R, et al. Pancreatotomy combined with multivisceral resection for pancreatic malignancies: is it justified? Results of a systematic review. *HPB.* 2018 Jan;20(1):3-10. DOI: 10.1016/j.hpb.2017.08.002.
7. Joglekar S, Asghar A, Mott S, Johnson B, Button A, Clark E, et al. Sarcopenia is an independent predictor of complications following pancreatotomy for adenocarcinoma. *J Surg Oncol.* 2015 May;111(6):771-5. DOI: 10.1002/jso.23862.
8. Jones K, Gordon-Weeks A, Coleman C, Silva M. Radiologically determined sarcopenia predicts morbidity and mortality following abdominal surgery: A systematic review and meta-analysis. *World J Surg.* 2017;41:2266-79. DOI: 10.1007/s00268-017-3999-2.
9. Klompmaker S, van Hilst J, Gerritsen SL, Adham M, Quer TA, Bassi C, et al. Outcomes after distal pancreatotomy with celiac axis resection for pancreatic cancer: A Pan-European retrospective cohort study. *Annals of Surgical Oncology.* 2018 May;25(5):1440-7. DOI: 10.1245/s10434-018-6391-z.
10. Selvaggi F, Mascetta G, Daskalaki D, Molin M, Salvia R., Butturini G. Outcome of superior mesenteric-portal vein resection during pancreatotomy for borderline ductal adenocarcinoma: results of a prospective comparative study. *Langenbeck's Arch Surg.* 2014;399:659-65. DOI:10.1007/s00423-014-1194-6.
11. Ohgi K, Yamamoto Y, Sugiura T, Okamura Y, Ito T, Ashida R. Is pancreatic head cancer with portal venous involvement really borderline resectable? Appraisal of an upfront surgery series. *Ann Surg Oncol.* 2017 Sep; 24(9):2752-61. DOI: 10.1245/s10434-017-5972-6.

**Стаття надійшла до редакції: 17.11.2017 р.**

УДК 616.14.-005.6.-02:616.14.-007.64-085.849.19-089.819.7-06]-089

## Результати лікування термоіндукованого тромбозу після ендовазальної лазерної абляції варикозних вен

Б.О. Матвійчук, Н.Р. Федчишин  
[bmatviychuk@yahoo.com](mailto:bmatviychuk@yahoo.com)

*Львівський національний медичний університет імені Данила Галицького, Львів*

### Реферат

**Вступ.** Ендовазальна лазерна коагуляція підшкірних вен – домінуюче операційне втручання у сучасній флебології. Однак, незважаючи на доведену безпечність методу, існує ряд післяопераційних ускладнень, таких як ендовенозний термоіндукований тромбоз.

**Мета дослідження.** Оцінити післяопераційні результати ЕПІТ після ендотермальних методів лікування варикозної хвороби.

**Матеріали та методи.** Науковим дослідженням охоплено 278 пацієнтів, оперованих в клініці з приводу варикозної хвороби (ВХ) великої та малої підшкірної вени за період з 1.03.2016 по 16.06.2018рр. Загалом, за класифікацією Kabnick ЕПІТ першого класу верифіковано у 11 (3,9%) пацієнтів, другого – у 6 (2,1%), третього – у 2 (0,7%). Четвертого класу (Kabnick IV), при якому відбувається повна облітерація тромбом загальної стегнової та стегнової вени – не було.

**Результати досліджень та їх обговорення.** Аналіз отриманих результатів свідчить про високу ефективність методу ЕВЛК у лікуванні ВХ. Проте, слід відмітити про певний ризик трансфасціального переходу термоіндукованого тромбозу (6,8%) на систему глибоких вен з можливою міграцією тромботичних мас в легеневу артерію. Повний регрес ускладнення спостерігали у всіх оперованих на 5 добу після втручання, симптоматичних та фатальних тромбоемболічних ускладнень не було.

**Висновки.** Малоінвазивні термооблітераційні методи лікування варикозної хвороби є ефективним та безпечним методом лікування. Низький рівень ендовазального термоіндукованого тромбозу (6,8%) є добрим результатом лікування, однак потребує подальшого вивчення. Антикоагулянтна терапія є успішною в усіх пацієнтів 2-4 класу ЕПІТ за класифікацією Kabnick протягом 30 днів

**Ключові слова:** варикозна хвороба, ендовазальна лазерна коагуляція, ендовенозний термоіндукований тромбоз.

### Evaluation of risk of venous thromboses after endovenous laser therapy in patients with varicose disease

Matviychuk B.O., Fedchyshyn N.R.

*Danylo Halytsky National Medical University, Lviv*

### Abstract

**Introduction.** Endovenous laser ablation (EVLA) of saphenous veins is dominant surgical intervention in modern phlebology. However, despite, proven safety of the method, there is a number of postoperative complication head-induced triatment thrombosis of varicose disease.

**The aim of the study.** Evaluation of postoperative results of EVLA after endothermal methods of treatment of varicose veins.

**Materials and methods.** Scientific research covered 278 patients operated in a clinic for varicose disease great saphenous vein from 1.03.2016 – 16.06.2018. In general by classification Kabnick EHIT first class is verified in 11 (3,9%) patients, second – in 6 (2,1%), third – in 2 (0,7%). Fourth class (Kabnick IV) at which there is a complete of the deep vein thrombosis and pulmonary embolism – it was not.

**Results and discussion.** The analysis of the obtained results testifies to the high efficiency of the method of EVLA in the treatment of varicose disease. However, it should be noted that there is a certain risk of transfascial transition of head-induced thrombosis (6,8%) to the system of deep veins with the possible migration of thrombotic masses to the pulmonary artery. Complete regression of complications was observed in all operated patients for 5 day after intervention. There were no symptomatic and thromboembolic complication.

**Conclusions.** Mini-invasive thermoblittering treatments for varicose veins are an effective and safe method of treatment. The low level of endovascular thermoinduced thrombosis (6.8%) is a good result of treatment, but needs to be further studied. Anticoagulation therapy is successful in all patients in the 2nd-4th grade of EVLA according to the Kabnick classification within 30 days.

**Key words:** endovenous laser ablation, varicose disease, head-induced treatment thrombosis

**Вступ.** Ендовазальна лазерна коагуляція (ЕВЛК) підшкірних вен – домінуюче операційне втручання у сучасній флебології, визнане Європейським венозним форумом з найвищим ступенем доказовості як втручання з однаковою ефективністю у порівнянні з класичним стріпінгом підшкірних вен [1]. Доведено, що беззаперечною перевагою ендотермальних методик є його малоінвазивність, і, як наслідок, кращий косметичний

ефект, можливість виконання втручання без наркозу, термін перебування в стаціонарі менше доби та короткий період післяопераційної непрацездатності та реабілітації [1,2,4].

Однак, незважаючи на доведену безпечність методу, існує ряд післяопераційних ускладнень, таких, як – розлеглий інфільтрат в проекції вени після ендотермальної облітерації, парестезії та незначні опіки в місцях проходження фібру. Проте, найгіршіше

післяопераційне ускладнення, що може привести до тяжких наслідків, таких, як тромбоз глибоких вен або тромбоемболія легеневої артерії є ендовенозний термоіндукований тромбоз (ЕТИТ).

Багатоцентрове проспективне дослідження, в основу якого лягли дані медичних центрів в Vein Institute of New Jersey (USA), Miami Vein Center (USA), Day Surgery Center (Padua, Italy) та охопило більше 2-ох тисяч процедур термооблітерації, виявило 78 (2,9%) випадків ЕТИТ – 92% після абляції великої підшкірної вени (ВПВ) та 8% – малої підшкірної вени (МПВ) [3,4]. За ходом дослідження на Американському венозному форумі у 2006 році L. Kabnick була запропонована чотириохступенева класифікація ЕТИТ, яка не втратила своєї актуальності до сьогодні [3].

**Мета дослідження.** Оцінити післяопераційні результати ЕТИТ після ендотермальних методів лікування варикозної хвороби.

**Матеріали та методи.** Науковим дослідженням охоплено 278 пацієнтів, оперованих в клініці з приводу варикозної хвороби (ВХ) великої та малої підшкірної вени за період з 1.03.2016 по 16.06.2018рр. Середній вік –  $45,3 \pm 10,9$  років, переважали жінки – 71,3%. За СЕАР до С2 кваліфіковано 89 (32,0%) пацієнтів, С3 – 93 (33,5%), С4 – 57 (20,5%), С5 – 21 (7,6%), С6 – 18 (6,4%). Середній діаметр великої підшкірної вени (ВПВ) в середній третині стегна  $1,2 \pm 0,3$ , в ділянці сафенофеморального гирла (СФГ) під місцем впадіння vena epigastrica superficialis –  $1,1 \pm 0,2$  см.

Критеріями включення в наукове дослідження були: клінічні групи С2-С6 за СЕАР, діаметр ВПВ на стегні до 1,5 см, вік з 18 років, поінформована згода пацієнта. Критеріями виключення: гострий чи хронічний тромбоз підшкірних вен, захворювання артерій нижніх кінцівок (КПІ  $\leq 0,9$ ), рецидив ВХ, постійна терапія антикоагулянтами та доведена тромбофілія, рак чи вагітність на момент обстеження.

За ходом втручання, під контролем ультрасонографії (УСГ), усім пацієнтам виконано тумінісцентну гідрокомпресію за ходом ВПВ охолодженим до  $5^\circ\text{C}$  фізіологічним розчином. Всі операційні втручання виконано однією бригадою хірургів, діодним лазерним коагулятором 1470 нм, в постійному або імпульсному режимі випромінювання, радіальним однорінговим світловодом, потужністю 8-10 Вт. Початок абляції вени – 2 см від СФГ. У 78% ЕВЛК доповнено мініфлебектомією, кросектомію не виконували. Тривалість втручання –  $48,7 \pm 21,9$  хв, термін перебування в стаціонарі  $12,8 \pm 9,7$  годин. Після ЕВЛК виконували УСГ на апараті GE Logiq Book XR<sup>®</sup> на першу, п'яту та десяту добу.

**Інформація про конфлікт інтересів.** Автори заявляють про відсутність конфлікту інтересів при виконанні наукового дослідження та підготовці даної статті.

**Інформація про фінансування.** Автори гарантують, що вони не отримували жодних винагород в будь-якій формі, здатних вплинути на результати роботи.

Після УСГ візуалізації термінального закінчення світловода, відступали 1-1,5 см дистальніше від термінального клапану та вводили охолоджений ізотонічний розчин в ділянці СФГ з метою вирівнювання кута впадіння ВПВ в стегнову, як метод додаткової протекції процесу вапоризації та травмування глибоких судин.

Загалом, за класифікацією Kabnick [3] ЕТИТ першого класу верифіковано у 11 (3,9%) пацієнтів, другого – у 6 (2,1%), третього – у 2 (0,7%). Четвертого класу (Kabnick IV), при якому відбувається повна облітерація тромбом загальної стегнової та стегнової вени – не було. Сумарний результат усіх термоіндукованих тромбозів – 19 (6,8%), клінічно вагомих та фатальних тромбоемболій легеневої артерії не було.

**Результати досліджень та їх обговорення.** Аналіз отриманих результатів свідчить про високу ефективність методу ЕВЛК у лікуванні ВХ. Проте, слід відмітити про певний ризик трансфасціального переходу термоіндукованого тромбозу (6,8%) на систему глибоких вен з можливою міграцією тромботичних мас в легеневу артерію. Отримані результати корелюють з даними венозного центру Нью-Йоркського університету (2014), де частота ЕТИТ (Kabnick I-II), залежить від здобуття досвіду термооблітерації, та зменшилась з 5,2% (перший рік) до 0,4% (третій рік). Незначно вищі показники ЕТИТ в нашому дослідженні пояснюємо становленням методики, більш занедбаними формами ВХ, де клас С5-С6 відмічено у 14% пацієнтів та обмеженим фінансуванням з неможливістю рутинного використання сучасних радіальних світловодів з подвійним кільцем (Biolitec 2 Ring<sup>®</sup>).

Вважаємо, що 1–2 клас ЕТИТ є контрольованим процесом та безпечним щодо можливих фатальних наслідків. Однак, враховуючи останні рекомендації консервативного лікування тромбозу підшкірних вен нижніх кінцівок усім пацієнтам з ЕТИТ 2 та ЕТИТ 3 призначили терапію пероральними антикоагулянтами терміном на 30 днів. У пацієнтів першого класу обмежились динамічним УСГ спостереженням. Повний регрес ускладнення спостерігали у всіх оперованих на 5 добу після втручання, симптоматичних та фатальних тромбоемболічних ускладнень не було.

**Висновки.** Малоінвазивні термооблітераційні методи лікування варикозної хвороби є ефективним та безпечним методом лікування. Низький рівень ендовазального термоіндукованого тромбозу (6,8%) є добрим результатом лікування, однак потребує подальшого вивчення. Антикоагулянтна терапія є успішною в усіх пацієнтів 2–4 класу ЕТИТ за класифікацією Kabnick протягом 30 днів.



**Особистий внесок кожного автора у виконання роботи:**

**Матвійчук Б.О.** – розробка концепції і дизайну дослідження, аналіз отриманих даних, редагування;

**Федчишин Н.Р.** – збір матеріалу дослідження, аналіз отриманих даних, статистичний аналіз, підготовка тексту статті.

**Список використаної літератури**

1. Quarto G. Comparison of traditional surgery and laser treatment of incontinent great saphenous vein. Results of a meta-analysis. *Ann Ital Chir.* 2016;87:61-7.
2. Vähäaho S. Five-year follow-up of a randomized clinical trial comparing open surgery, foam sclerotherapy and endovenous laser ablation for great saphenous varicose veins. *Br J Surg.* 2018 May;105(6):686-91. DOI: 10.1002/bjs.10757.
3. Almeida J. Management trends for chronic venous insufficiency across the United States: A report from the American Venous Registry. *J Vasc Surg Venous Lymphat Disord.* 2013 Jan;1(1):100. DOI: 10.1016/j.jvsv.2012.10.006.
4. Dexter D. Complications of endovenous lasers. *Phlebology.* 2012 Mar;27(1):40-5. DOI: 10.1258/phleb.2012.012S18.

**Стаття надійшла до редакції: 24.10.2017 р.**

## Профілактика тромбоемболії легеневої артерії при тромбозах нижньої порожнистої вени

В.І. Русин, В.В. Корсак, Я.М. Попович, С.О. Бойко  
[angiosurgery@i.ua](mailto:angiosurgery@i.ua)

*Ужгородський національний університет, медичний факультет, кафедра хірургічних хвороб, Ужгород*

### Реферат

**Мета дослідження.** Обґрунтувати покази до хірургічної профілактики тромбоемболії легеневої артерії (ТЕЛА).

**Матеріали та методи.** У дослідженні проаналізовано результати обстеження та лікування 790 пацієнтів з різноманітними формами гострого тромбозу в системі нижньої порожнистої вени. Хворі, залежно від проведеного лікування, були поділені на: I групу – 555 пацієнтів, яким проводили операційне лікування з наступним консервативним лікуванням, в тому числі I А група (n=380) – пацієнти, яким виконали повну або парціальну тромбектомію з або без хірургічної профілактики ТЕЛА; I Б група (n=50), хворі яким виконували комбіноване лікування з хірургічною профілактикою ТЕЛА; I В група (n=125) – хворі, які прооперовані з приводу трансфасціального тромбозу; II група (n=235) – пацієнти, яким отримували лише консервативну терапію. Для обстеження хворих застосували лабораторні методи дослідження, а також інструментальні: ультразвукове дослідження, рентгеноконтрастну флебографію, мультиспіральну комп'ютерну томографію з внутрішньовенним контрастуванням та радіоізотопна флебосцинтиграфію. Під час проведення радіоізотопної флебосцинтиграфії в спокої і під час фізичного навантаження визначали такі показники: середній час транспорту радіофармапрепарату, лінійну швидкість кровоплину та індекс навантаження.

**Результати досліджень та їх обговорення.** Значної уваги ми надавали визначенню варіанта тромботичного ураження та характеру тромботичних мас. Для вибору способу лікування мас значення поширеність тромботичної оклюзії. Більшість пацієнтів – 441 (55,8%) – мали ураження одного венозного сегмента, поширення тромботичних мас на два венозні сегменти виявили у 167 (21,1%) хворих, а ураження більше 2 венозних сегментів – спостерігали у 182 (23,1%) випадках. Оцінювали верхню та нижню межу тромботичних мас. Перехід тромботичного процесу з поверхневої венозної системи на глибоку зумовлював реальну загрозу ТЕЛА, зокрема у всіх 125 (100,0%) хворих I В групи виявили флотуючу верхівку тромботичних мас. Кумуляційний аналіз результатів лікування пацієнтів з тромбозами нижньої порожнистої вени (НПВ) протягом 3 років спостереження показав, що добрі та задовільні результати у I А групі спостерігали у 89,3%, у I Б групі – у 81,7%, у I В групі – у 88,4% та у II групі – у 35,3% пацієнтів.

**Висновки.** При виборі показів до хірургічного лікування тромбозів системи нижньої порожнистої вени слід враховувати причину тромбозу, характер тромботичних мас, варіант та поширення тромботичного ураження, наявність флотації верхівки тромботичних мас. Запропонований лікувально-діагностичний алгоритм дозволяє ефективно попередити тромбоемболію легеневої артерії.

**Ключові слова:** тромбоз глибоких вен, нижня порожниста вена, тромбоемболія легеневої артерії, тромбектомія

### Prophylaxis of pulmonary embolism with trombosis of the inferior vena cava

Rusyn V.I., Korsak V.V., Popovich Ya.M., Boiko S. O.

*Uzhhorod National University, Faculty of Medicine, Department of Surgical Diseases, Uzhhorod*

### Abstract

The aim of research was to substantiate indices of surgical prophylactic of pulmonary embolism.

**Materials and methods.** Has been analyzed the results of investigation and treatment in 790 patients with different forms deep thrombosis at inferior vena cava system. Patients were divided into the groups depending on the treatment. The first group consisted of 555 patients which performed the surgical treatment with the next conservative treatment. The first A group (n=380) consisted of patients which performed an open full or partial thrombectomy with or without surgical prophylactic of pulmonary thromboembolism. The first B group (n=50) consisted of patients which performed the combined treatment with surgical prophylactic of pulmonary thromboembolism. The first C group (n=125) consisted of patients which performed an operation with transfascial thrombosis. The second group (n=235) consisted of patients which performed only the conservative therapy.

For investigation of patients were used the laboratory methods of examination, also the instrumental: ultrasound duplex scanning, X-ray phlebography, computer tomography and radionuclide flebosintigraphy. During the radionuclide flebosintigraphy at rest and during physical activity, the following indicators were determined: the average transport time of the radiopharmaceutical, the linear velocity of the blood and the loading index.

**Results.** We offered the considerable attention to the definition of the variant of thrombotic lesion and the nature of thrombotic masses. The expansion of thrombotic occlusion is important for choosing the treatment method. The most patients – 441 (55,8%) – had lesion of one venous segment, the expansion of thrombotic masses in two venous segments founded in 167 (21,1%) patients, the lesion more than two venous segments observed in 182 (23,1%) of cases. Evaluated the upper and lower boundaries of thrombotic masses. The transition of thrombotic process from the superficial venous system to the deep caused the real threat of pulmonary embolism, in particular, in all 125 (100,0%) patients first C group, discovered the floating top of the thrombotic masses. The cumulative analysis the results of the treatment patients with thrombosis of inferior vena

cava system during 3 years of follow-up showed that good and satisfactory results in the first A group were observed in 89,3%, in the first B group – 81,7%, in the first C group – 88, 4% and in the second group – 35,3% of patients.

**Conclusion.** When choosing the indices for surgical treatment of thrombosis the inferior vena cava system, should be given to the cause of thrombosis, the nature of thrombotic masses, the variant and the spread of thrombotic lesion, the presence of flotation the top of thrombotic masses. The offered medical-diagnostic algorithm allows to effectively prevent the pulmonary embolism.

**Key words:** deep vein thrombosis, inferior vena cava, pulmonary embolism, thrombectomy

**Вступ.** У 2004 році, завдяки використанню моделі епідеміологічних розрахунків, у шести країнах Європейського Союзу діагностовано 317 тис. смертей, пов'язаних з тромбоемболією легеневої артерії (ТЕЛА) у загальній популяції 454 млн. осіб, з них у 34% випадків ТЕЛА залишилася недиагностованою при житті, у 59% випадків – ТЕЛА діагностували лише під час аутопсії і, тільки, в 7% пацієнтів – прижиттєво поставили правильний діагноз ТЕЛА [1,2].

При цьому, за даними European Society of Cardiology (2014), прогнозують подвоєння випадків ТЕЛА у пацієнтів старших за 40 років кожного наступного десятиліття [1]. В той же час, незважаючи на значну поширеність захворювання близько 18,9–90,6% випадків тромбозів глибоких вен (ТГВ) і ТЕЛА (за даними аутопсій) залишаються не розпізнаними, навіть якщо останні є безпосередньою причиною смерті [2,3,4]. Правильний прижиттєвий діагноз встановлюють лише у 3,0–50,6% випадків, а у 9,0–14,6% пацієнтів припускають наявність ТЕЛА [4]. При цьому, у 4,7–51,6% аутопсій безпосередньою причиною смерті є ТЕЛА [3].

Фатальна ТЕЛА трапляється у 2,1–50% всіх випадків ТГВ [4,5], але лише у 5–40% пацієнтів померлих внаслідок ТЕЛА, прижиттєво виявляють симптоми ТГВ [3,4]. При цьому, найчастіше виникає блискавична форма ТЕЛА – у 31,2–76,1% випадків [6,7].

Сучасні консервативні засоби, незважаючи на численні рекомендації національних та міжнародних колективів експертів у цій галузі медицини, не дозволяють сподіватися на зниження показників інвалідації та смертності з приводу венозних тромбоемболічних ускладнень. В той же час, хірургічне лікування ТГВ у системі нижньої порожнистої вени (НПВ) та профілактики ТЕЛА, за даними експертів мають низький рівень доказовості, що обмежує їх широке використання у клінічній практиці [8,9,10]. Експерти, однак, одностайні у думці, що хірургічне відновлення прохідності тромбованої вени запобігає руйнуванню венозних клапанів і формуванню важких форм посттромбофлебітичного синдрому (ПТФС) [3,9,10].

**Мета дослідження.** Обґрунтувати покази до хірургічної профілактики тромбоемболії легеневої артерії.

**Матеріали та методи.** У дослідженні проаналізовано результати обстеження та лікування 790 пацієнтів з різноманітними формами ТГВ у системі НПВ, що знаходилися на лікуванні у відділеннях хірургії магістральних судин та урології Закарпатської обласної клінічної лікарні ім. А. Новака

та хірургічному відділенні Закарпатського обласного клінічного онкологічного диспансеру з 2006 по 2016 роки. Хворі, залежно від проведеного лікування, були поділені таким чином:

– I група (основна) – хворі (n=555), яким проводили операційне лікування з наступним консервативним лікуванням, зокрема:

- I A група – хворі (n=380), яким виконали повну або парціальну тромбектомію з або без хірургічної профілактики ТЕЛА;

- I B група – хворі (n=50), яким виконували комбіноване лікування з хірургічною профілактикою ТЕЛА;

- I B група – хворі (n=125), які прооперовані з приводу трансфасціального тромбозу;

– II група (контрольна) – хворі (n=235), яким призначали лише консервативну терапію.

Для обстеження хворих застосували лабораторні методи дослідження, а також інструментальні: ультразвукову доплерографію, ультразвукове дуплексне сканування (ZONARE Medical Systems Inc., США); рентгеноконтрастну флебографію (DSA, Integris-2000, Philips), мультиспіральну комп'ютерну томографію з внутрішньовенним контрастуванням (Somatom CRX «Siemens», Німеччина, 1994), та радіоізотопну флєбосцинтиграфію (емісійний комп'ютерний томограф «Тамара», Україна).

Статистична обробка результатів дослідження проводилася з використанням комп'ютерних програм «Microsoft Excell – 2010» за допомогою пакету прикладних програм «Statistica» 5,0 for Windows. Проводили порівняння середніх величин та відносних показників із застосуванням критеріїв Стьюдента, параметричного кореляційного аналізу Пірсона. При відсутності нормальності розподілу ознак були застосовані непараметричні критерії Вілкоксона.

**Результати досліджень та їх обговорення.** Значної уваги надавали визначенню варіанта тромботичного ураження та характеру тромботичних мас. У більшій частини хворих основної групи виявили оклюзійний варіант тромботичного ураження – 408 (73,5%), у 129 (23,2%) – пристінковий та у 18 (3,3%) – фрагментарний, в тому числі у 403 (72,6%) пацієнтів основної групи проксимальна частина тромботичних мас мала флотуючий характер. У пацієнтів контрольної групи оклюзійний варіант тромботичного ураження виявили у 162 (68,9%), а пристінковий – у 73 (31,1%) хворих. Флотуючу верхівку тромботичних мас у пацієнтів контрольної групи спостерігали в 34 (14,5%) випадках. Пацієнтів з фрагментарним варіантом тром-

ботичного ураження в контрольну групу не включали.

За характером тромботичних мас виділяли пухкі, сформовані (організовані) та пухлинні імплантаційні тромби. У пацієнтів основної групи найчастіше виявляли пухкі тромботичні маси – у 380 (68,5%), сформовані – у 146 (26,3%) та пухлинні – у 29 (5,2%) хворих. У контрольній групі у переважній більшості пацієнтів – 198 (84,3%) спостережень – виявили сформовані тромботичні маси. Пухкий характер тромботичних мас виявили у 37 (15,7%) хворих. Пацієнтів з імплантаційним тромбозом у контрольну групу не включали.

Для вибору способу лікування має значення поширеність тромботичної оклюзії. Більшість пацієнтів – 441 (55,8%) – мали ураження одного венозного сегмента, поширення тромботичних мас на два венозні сегменти виявили у 167 (21,1%) хворих, а протяжне ураження (більше 2 венозних сегментів) – спостерігали у 182 (23,1%) випадках.

При цьому у пацієнтів I A групи переважно спостерігали ураження одного венозного сегмента, зокрема – у 251 (66,1%) хворого, двох венозних сегментів – у 97 (25,5%), більше двох – у 32 (8,4%) хворих. У I B групі ураження одного венозного сегмента було в 36 (72,0%), а двох – у 14 (28,0%) хворих. Пацієнтів з ураженням трьох венозних сегментів у I B групу не включали.

У I B групі, при трансфасціальному тромбозі, у всіх 125 (100,0%) пацієнтів було ураження лише одного венозного сегменту у місці переходу тромботичного процесу на глибоку венозну систему.

У контрольній групі навпаки переважали пацієнти з ураженням трьох і більше венозних сегментів – 150 (63,8%) хворих. Ураження одного і двох венозних сегментів у пацієнтів контрольної групи виявили у 29 (12,4%) та 56 (23,8%) хворих відповідно.

При оцінці верхньої межі тромботичних мас у обох групах відзначали переважне ураження дистальних венозних сегментів, зокрема верхівка тромботичних мас локалізувалася на рівні гомілкових/підколінної та стегнових вен – у 256 (32,4%) та 322 (40,8%) пацієнтів відповідно. Тромботичне ураження клубових та нижньої порожнистої вен спостерігали у 125 (15,8%) та 51 (6,4%) пацієнтів

відповідно. У 36 (4,6%) хворих відзначили ТГВ обох нижніх кінцівок, які були включені у II групу.

Оцінювали також дистальну межу тромботичних мас. Анатомічні структури, в яких визначали дистальну межу тромбозу, за винятком пацієнтів I B групи, рахували джерелом тромбоутворення. У 665 пацієнтів I A, I B та II груп дистальну межу тромбозу на рівні гомілково-підколінного сегменту виявили у 593 (89,2%) пацієнтів, на рівні стегнових вен – у 11 (1,6%), на рівні клубових вен та НПВ – у 32 (4,8%) та 29 (4,4%) пацієнтів відповідно.

У 62 (49,6%) пацієнтів I B групи місцем переходу тромботичного процесу на глибокі вени при трансфасціальному тромбозі було сафенофеморальне співгірло з поширенням процесу на загальну стегнову вену. Рідше перехід тромботичного ураження спостерігали через пронізні вени гомілки та стегна з поширенням процесу на гомілкові та суральні вени – у 43 (34,4%) та сафенопоплітеальне співгірло з поширенням на підколінну вену – у 20 (16,0%) пацієнтів. Перехід тромботичного процесу з поверхневої венозної системи на глибоку зумовлював реальну загрозу ТЕЛА, зокрема у всіх 125 (100,0%) хворих I B групи виявили флотуючу верхівку тромботичних мас.

Усі 555 пацієнтів основної групи отримали лікування, яке включало в себе операційні втручання та антикоагулянтну терапію. У 380 пацієнтів I A групи виконали операційні втручання, спрямовані на лікування ТГВ у системі НПВ та профілактику ТЕЛА (табл. 1). У 50 хворих I B групи застосували комбіноване лікування, яке включало в себе поєднання регіонарної тромболітичної терапії (РТЛТ) та ендovasкулярної імплантації каваліфільтра (КФ) (n=31) або відкритої тромбектомії з наступною РТЛТ (n=19) (табл. 2).

РТЛТ проводили у строки 3–5 діб від початку тромбоутворення у пацієнтів з оклюзією одного-двох анатомічних сегментів та збереженою прохідністю дистального венозного русла. Як тромболітичний препарат використовували стрептокіназу (n=33) та альтеплазу (n=17).

У 31 (62%) пацієнта, з метою профілактики ТЕЛА, перед проведенням РТЛТ виконали ендovasкулярну імплантацію постійного КФ наступних торгових марок: РЭПТЕЛА (n=10), Осот (n=8), Greenfield (n=4) та Cordis TrapEase (n=9).

Таблиця 1

Операційні втручання при тромбозі в системі нижньої порожнистої вени у пацієнтів I A групи

Вид операційного втручання	Кількість
Тромбектомія із ПВ та суральних синусів, лігування суральних синусів у місці впадіння в ПВ	70 (18,4%)
Тромбектомія із ПВ, лігування тромбованих стовбурів гомілкових вен у місці впадіння в ПВ	35 (9,2%)
Лігування ПСВ нижче впадіння ГСВ	10 (2,6%)
Тромбектомія із ПСВ, лігування ПСВ нижче впадіння ГСВ	57 (15,0%)

Тромбектомія із ЗСВ, лігування ПСВ нижче впадіння ГСВ	55 (14,5%)
Тромбектомія із ЗСВ, лігування ГСВ у місці впадіння у ЗСВ	21 (5,5%)
Тромбектомія із ЗСВ та ЗоКВ, лігування ПСВ нижче впадіння ГСВ	58 (15,3%)
Тромбектомія із ЗСВ та ЗоКВ, лігування ЗСВ нижче впадіння ВПВ	3 (0,8%)
Тромбектомія із ЗСВ та ЗоКВ з формуванням дистальної АВФ	13 (3,4%)
Тромбектомія із ЗоКВ та ЗКВ, лігування ЗоКВ нижче впадіння ВнКВ	7 (1,8%)
Тромбектомія з інфра- та/або інтратренального відділу НПВ	11 (2,9%)
Тромбектомія з інфра- та/або інтратренального відділу НПВ + апаратна қаваплікація НПВ	5 (1,3%)
Тромбектомія з супраренального відділу НПВ	9 (2,4%)
Тромбектомія з супраренального відділу НПВ + апаратна қаваплікація НПВ	12 (3,2%)
Тромбектомія з піддіафрагмального відділу НПВ та правого передсердя	1 (0,3%)
Тромбектомія з піддіафрагмального відділу НПВ та правого передсердя + апаратна қаваплікація НПВ	13 (3,4%)
<b>Всього</b>	<b>380 (100%)</b>

У 19 (38%) хворих І Б групи інтраопераційно, після виконання тромбектомії, виконували РТЛТ, зокрема: з стегнових вен – у 12 пацієнтів, з гомілкових та підколінної вен – у 4 та 3 пацієнтів відповідно.

З приводу трансфасціального тромбозу оперовані 125 пацієнтів І В групи (таблиця 3).

У 235 хворих контрольної групи використовували лише консервативне лікування, яке полягало у призначенні антикоагулянтної терапії.

Таблиця 2

Комбіноване лікування пацієнтів І Б групи

Комбіноване лікування		Верхівка тромботичних мас		Гомілкові вени		Підколінна вена		Стегнові вени		Клубові вени		Всього	
		Імплантація КФ	Хірургічна тромбектомія	3	4	2	3	7	12	19	-	19	31
РТЛТ				7	5	19	19					50	

Таблиця 3

Оперативні втручання, виконані пацієнтам І В групи

Оперативне втручання	Кількість
Напіввідкрита тромбектомія з ЗСВ, кросектомія, флебектомія	54 (43,2%)
Відкрита тромбектомія з ЗСВ (з венотомією ЗСВ), кросектомія, флебектомія	8 (6,4%)
Напіввідкрита тромбектомія з ПВ, кросектомія, флебектомія МПВ та /або ВПВ	15 (12,0%)
Відкрита тромбектомія з ПВ (з венотомією ПВ), кросектомія, флебектомія ВПВ та МПВ	5 (4,0%)
Відкрита тромбектомія з ПВ (з венотомією ПВ) та/або суральних синусів, кросектомія, флебектомія ВПВ та МПВ, лігування тромбованих суральних синусів	26 (20,8%)
Лігування ПСВ нижче впадіння ГСВ, кросектомія, флебектомія	3 (2,4%)
Кросектомія, флебектомія ВПВ, лігування ПВ нижче впадіння МПВ	7 (5,6%)
Відкрита тромбектомія з пронизних вен, кросектомія, флебектомія	7 (5,6%)
<b>Всього</b>	<b>125 (100%)</b>

У І групі до виписки зі стаціонару провели оцінку результатів хірургічного лікування у всіх 555 (100%), протягом 1 та 3 років – у 527 (94,9%) та 248 (44,7%) хворих відповідно. У ІІ групі до моменту виписки провели оцінку результатів лікування у всіх 235

(100%) хворих, протягом 1 та 3 років – у 164 (69,8%) та 104 (44,3%) пацієнтів відповідно.

Динаміка венозного відтоку до і після лікування, а також у віддаленому періоді (до 3 років) при дозованому фізичному навантаженні, показала

ефективність хірургічного втручання. Дезобструкція великих венозних колекторів у пацієнтів I А групи при парціальній тромбектомії призводила до значного збільшення об'ємного кровоплину, а при радикальній – відновлювала його до норми. Так, середній час транспорту (СЧТ) по глибоким венам гомілки та стегна зменшився з 53–68 сек до 7–12 сек (при радикальній тромбектомії) і до 11–18 сек при парціальній. Лінійна швидкість кровоплину (ЛШК) зростала з 1–3 см/сек до 9–18 см/сек і 4–9 см/сек при радикальній та парціальній тромбектоміях відповідно. Індекс навантаження (ІН) зріс з 1–2 до 2,8–3,4 і 2,2–2,8 при радикальній та парціальній тромбектоміях відповідно. При цьому, в II групі пацієнтів СЧТ після лікування склав 22–32 сек, ЛШК – 2–6 см/сек, ІН 1–1,5. Результати відновлення кровоплину після комбінованого лікування у пацієнтів I Б групи зайняли проміжне становище між радикальною та парціальною тромбектомією: СЧТ – 9–14 сек, ЛШК – 7–11 см/сек та ІН – 2,3–3,0.

Ці дані підтвердила і частота появи ознак хронічної венозної недостатності (ХВН) у віддаленому періоді. Після консервативного лікування ознаки ХВН виявили у 51,0% випадків; у 27,3% – після комбінованого лікування; у 9,2% – після парціальної тромбектомії; у 5,9% – після хірургічного лікування трансфасціального тромбозу і були відсутні після радикальної тромбектомії.

Кумуляційний аналіз результатів лікування пацієнтів з тромбозами системи НПВ протягом 3 років спостереження показав, що добрі та задовільні результати у I А групі спостерігали у 89,3%, у I Б групі – у 81,7%, у I В групі – у 88,4% та у II групі – у 35,3% пацієнтів.

Аналізуючи показник летальності в обох групах, відзначили, що внаслідок ТЕЛА у I групі померло 3 пацієнти проти 4 у II групі. У період до виписки зі стаціонару у I групі жоден пацієнт не помер. В той час, як у II групі померло 2 пацієнти внаслідок фатальної ТЕЛА. У період протягом 1 та 3 років спостереження показник смертності був вищим у II групі у 2 та 1,3 разу відповідно вище порівняно з I групою. Слід відзначити, всі випадки смертності у I групі були пов'язані з проксимальною міграцією КФ та фатальною ТЕЛА.

Таким чином, оцінка раннього та віддаленого періодів спостереження, кількісних результатів лікування та якості життя пролікованих пацієнтів дозволило підтвердити ефективність хірургічного лікування ТГВ та профілактики ТЕЛА, а також обґрунтувати покази до операційного лікування тромбозів НПВ. На основі вищенаведеного вдалося сформувати клінічний підхід, який дозволяє обрати оптимальний спосіб хірургічної профілактики легеневої емболії (рис. 1).

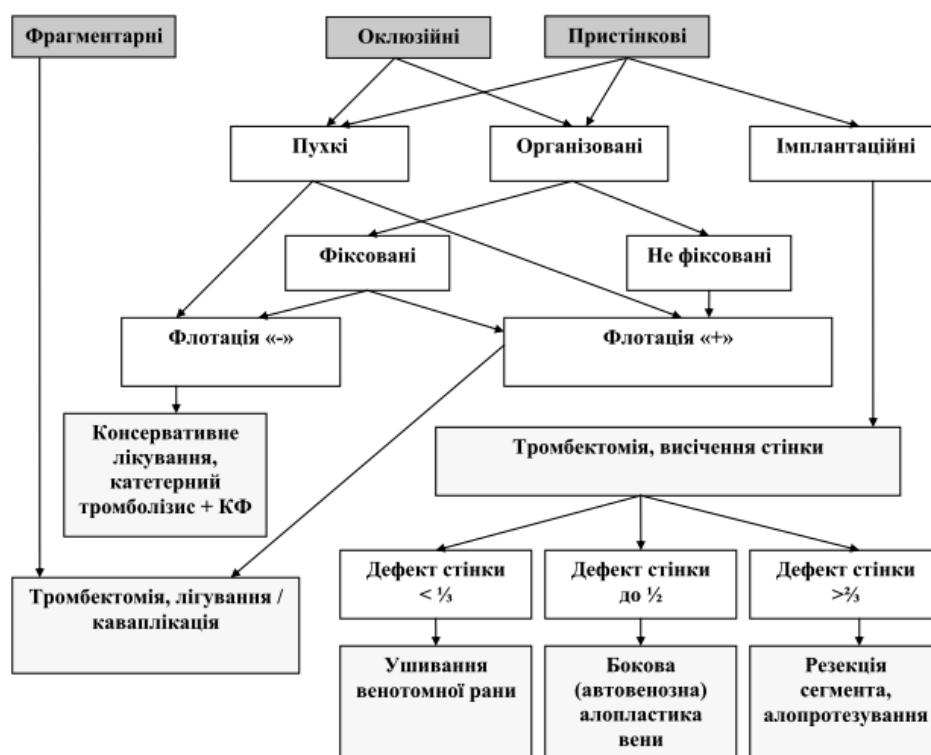


Рис. 1. Схема вибору оптимального способу профілактики тромбоемболії легеневої артерії

Таким чином, хірургічні втручання при гострому венозному тромбозі дозволяють відновити прохідність венозних магістралей і колекторів, сприяють покращенню регіонарного кровоплину

та значно підвищують функціональні результати лікування.

**Висновки.** 1. При виборі показів до хірургічного лікування тромбозів системи нижньої порожни-

стої вени слід враховувати причину тромбозу, характер тромботичних мас, варіант та поширення тромботичного ураження, наявність флотажі верхівки тромботичних мас.

2. Хірургічне лікування дозволяє значно покращити або повністю відновити венозний кро-

воплин в ураженому венозному сегменті та попередити розвиток хронічної венозної недостатності.

3. Запропонований лікувально-діагностичний алгоритм дозволяє ефективно попередити тромбоемболію легеневої артерії.

**Інформація про конфлікт інтересів.** Автори заявляють про відсутність конфлікту інтересів при виконанні наукового дослідження та підготовці даної статті.

**Інформація про фінансування.** Автори гарантують, що вони не отримували жодних винагород в будь-якій формі, здатних вплинути на результати роботи.

**Особистий внесок кожного автора у виконання роботи:**

**Русин В.І.** – загальна ідея дослідження;

**Корсак В.В.** – набір клінічного матеріалу та аналіз результатів;

**Попович Я.М.** – статистична обробка даних;

**Бойко С.О.** – аналіз отриманих результатів.

#### Список використаної літератури

1. Konstantinides SV, Torbicki A, Agnelli G, Danchin N, Fitzmaurice D, Galie N, et al. 2014 ESC Guidelines on the diagnosis and management of acute pulmonary embolism The Task Force for the Diagnosis and Management of Acute Pulmonary Embolism of the European Society of Cardiology (ESC) Endorsed by the European Respiratory Society (ERS). *European heart journal*. 2014;35(43):3033–69.
2. Prevention and treatment of venous thromboembolism. International Consensus Statement (Guidelines according to scientific evidence). *International angiology*. April 2013;32(2):256.
3. Boiko VN, Bereznytskyi YaS, Venher IK, et al. Venoznyi tromboembolizm: diahnozyka, likuvannya, profilaktyka. *Mizhdystsyplinarni klinichni rekomendatsii: naukove vydannia*. Kyiv; 2013. 63 s. [In Ukrainian].
4. Kyryenko AY, Cherniavskoho AM, Andriashkyna VV, editors. *Tromboembolyia lechochnykh arteryi. Kak lechyt y predotvrashchat: monohrafyia*. Moskva: OOO Yzdatelstvo «Medytsynskoe ynformatsyonnoe ahenstvo»; 2015. 280 s. [In Russian].
5. Denysiuk VI, Denysiuk OV. Tromboemboliia lehenevoi arterii: standarty diahnozyky, likuvannya ta profilaktyky zghidno z rekomendatsiiamy dokazovoi medytsyny. *Praktychna anhiolohiia*. 2010;2(31):64–70. [In Ukrainian].
6. Zhane AK, Voskanian YuE, Holubov EA. Analyz khyrurhycheskoi profylaktyky tromboembolyy lechochnykh arteryi mnohoprofylnoho statsyonara. *Kubanskyi nauchnyi medytsynskyi vestnyk*. 2013;4(139):45-7. [In Russian].
7. Matviichuk BO, Fedchyshyn NR, Matviichuk OB. Venozni trombozy ta embolii: suchasni osoblyvosti profilaktyky v zahalnoi khirurhii. *Khirurhiia Ukrainy*. 2010;2(34):81-4. [In Ukrainian].
8. Boiko VN, Bereznytskyi YaS, Venher IK, et al. Ukrainski mizhdystsyplinarni klinichni rekomendatsii po profilaktytsi, diahnozytsi ta likuvanniu venoznykh tromboembolichnykh uskladnen. *Klinichna flebolohiia*. 2017;10(1):42–104. [In Ukrainian].
9. Kearon C, Akl EA, Ornelas J, Blaivas A, Jimenez D, Bounameaux H, et al. Antithrombotic Therapy for VTE Disease: CHEST Guideline and Expert Panel Report. *American College of Chest Physicians Evidence-Based Clinical Practice Guidelines (10th Edition)*. *Chest*. 2016;149(2):315-52.
10. Meissner MH, Gloviczki P, Comerota AJ, Dalsing MC, Eklof BG, Gillespie DL, et al. Early thrombus removal strategies for acute deep venous thrombosis: Clinical Practice Guidelines of the Society for Vascular Surgery and the American Venous Forum. *J. Vasc. Surgery*. 2012;55:1449-62.

**Стаття надійшла до редакції: 19.09.2017 р.**

# ВНУТРІШНІ ХВОРОБИ

© Є.С. Сірчак, О.О. Болдіжар, М.П. Стан, Л.Т. Сіксай, 2018

УДК 616.379-008.64:616.333-008.6 >-08.03

## Особливості лікування гастроєзофагеальної рефлюксної хвороби у хворих на цукровий діабету II типу

<sup>1</sup>Є.С. Сірчак, <sup>2</sup>О.О. Болдіжар, <sup>1</sup>М.П. Стан, <sup>1</sup>Л.Т. Сіксай  
[szircsak\\_heni@bigmir.net](mailto:szircsak_heni@bigmir.net)

*Ужгородський національний університет, медичний факультет, <sup>1</sup>кафедра пропедевтики внутрішніх хвороб, <sup>2</sup>кафедра хірургічних хвороб, Ужгород*

### Реферат

**Вступ.** У світовій науковій літературі активно обговорюється питання поєданого перебігу гастроєзофагеальної рефлюксної хвороби (ГЕРХ) та ЦД. Поряд із цим, необхідні дослідження для підбору ефективних лікувальних комплексів, що мають різноспрямований позитивний вплив у хворих з коморбідною патологією, особливо при ЦД II типу та ГЕРХ.

**Мета дослідження.** Дослідити ефективність комплексної терапії із використання препарату урсодезоксихолевої кислоти та ітоприду гідрохлорид у хворих на ГЕРХ та ЦД II типу.

**Матеріали та методи.** Обстежено 54 хворих на ЦД II типу з ГЕРХ. Надання медичної допомоги хворим на ЦД II типу проводили згідно з клінічним протоколом лікування МОЗ України та локальних протоколів. НР-позитивним пацієнтам на ГЕРХ та ЦД II типу проведено стандартну антигелікобактерну терапію протягом 14 днів. Лікування Улсепаном продовжили до 1 місяця, при необхідності – довше. Для нормалізації роботи верхніх відділів шлунково-кишкового тракту призначено ітоприду гідрохлорид по 50 мг 3 рази на добу протягом 1 місяця. Всім хворим на ЦД II типу з ГЕРХ призначено препарат урсодезоксихолевої кислоти (УДХК) із розрахунку 15 мг/кг маси тіла. Лікування УДХК продовжували до 6 місяців.

**Результати досліджень та їх обговорення.** В дослідження ввійшли хворі на ЦД II типу середнього ступеня важкості. Провідним клінічним проявом ураження верхніх відділів травної системи у обстежених хворих на ЦД II типу була відрижка кислим, ком у горлі та печія. Призначення антисекреторної терапії (при потребі антигелікобактерного лікування) у поєднанні з ітопридом гідрохлорид та УДХК у хворих на ЦД II типу позитивно вплинуло на клінічну та ендоскопічну картину ГЕРХ у хворих на ЦД II типу. Комплексна терапія із використанням препарату УДХК призвела до суттєвого зменшення кількості пацієнтів з дуодено-гастральним рефлюксом (ДГР), а саме – з 48,1 % до 3,7 % відповідно ( $p < 0,01$ ). Виражений позитивний ефект у хворих на ЦД II типу та ГЕРХ встановлено на фоні комплексної терапії із використанням препарату УДХК на динаміку індексу маси тіла.

**Висновки.** Використання ітоприду гідрохлорид (Ганатон) у поєднанні з пантопрозолем (Улсепан) є ефективним методом корекції стравохідних та позастравохідних клінічних проявів ГЕРХ у хворих на ЦД II типу. Препарат УДХК (Холудексан) є безпечним та ефективним засобом для зменшення вираженості ДГР при ГЕРХ, а також сприяє зниженню ваги тіла у хворих на ЦД II типу з порушенням ІМС при курсовому його застосуванні.

**Ключові слова:** цукровий діабет II типу, гастроєзофагеальна рефлюксна хвороба, лікування

### Features of treatment of gastroesophageal reflux disease in patients with diabetes mellitus type II

Sirchak Ye.S., Boldizhar O.O., Stan M.P., Siksay L.T.

*Uzhhorod national university, medical faculty, <sup>1</sup>Department of Propedeutics of Internal Diseases, <sup>2</sup>Department of Surgical Diseases, Uzhhorod*

### Abstract

In the world scientific literature sources, the issue of the combined course of gastroesophageal reflux disease (GERD) and diabetes mellitus (DM) is actively discussed. Along with this, research is necessary to select effective therapeutic complexes that have a multidirectional positive effect in patients with comorbid pathology, especially in type 2 DM and GERD.

The purpose of the study is to investigate the effectiveness of complex therapy (ursodeoxycholic acid and itopride hydrochloride) in patients with combination of GERD and type 2 DM.

**Materials and methods.** 54 patients with combination of type 2 DM and GERD were examined. The treatment of the patients with type 2 DM was conducted in accordance with the clinical treatment protocol of the Ministry of Health of Ukraine and local protocols. The standard anti-helicobacter therapy has been carried out for 14 days in HP-positive patients with combination of GERD and type 2 DM. Ulsepan treatment was prolonged to 1 month, if necessary than longer. The itopride hydrochloride was prescribed in dose 50 mg 3 times a day for 1 month to normalize the functioning of upper gastrointestinal tract section. All patients with combination of type 2 DM and GERD have been prescribed ursodeoxycholic acid (UDCA) in dose 15 mg / kg body weight. UDCA treatment lasted for up to 6 months.



**Results.** The study included patients with type 2 DM medium severity. The leading clinical manifestation of the upper digestive tract section in patients with type 2 DM was bloating of acid, heartburn and globus pharyngeus. The prescribed antisecretory therapy (if necessary, anti-helicobacter treatment) in combination with itopride hydrochloride and UDCA in patients with type 2 DM positively influenced on the clinical and endoscopic manifestation of GERD in patients with type 2 DM. Complex therapy with the use of UDCA resulted in a significant reduction in the number of patients with duodenogastral reflux (DER), namely from 48.1% to 3.7%, respectively ( $p < 0.01$ ). The expressed positive effect on the dynamics of the body mass index in patients with combination of type 2 DM and GERD was observed on the background of complex therapy with the use of UDCA. **Conclusion.** The use of itopride hydrochloride (Ganaton) in combination with pantoprazole (Ulsepan) is an effective method for correction of the esophageal and extra-esophageal clinical manifestations of GERD in patients with type 2 DM. UDCA (Holudexan) is a safe and effective way to reduce the severity of DGR in GERD, and also helps to reduce body weight in patients with type 2 DM with a violation of body mass index in course of its application.

**Key words:** diabetes mellitus type II, gastroesophageal reflux disease, treatment

**Вступ.** Цукровий діабет (ЦД) – особливе захворювання, на фоні якого в останні роки відзначається зростання коморбідних патологій [1]. При ЦД порушуються всі види обміну речовин, у результаті чого в тому чи іншому ступені уражуються всі органи і системи організму, в тому числі і система органів травлення (стравохід, шлунок, кишечник, печінка, підшлункова залоза) [2,3]. Це, як власне гастроінтестинальні зміни (дисфункція стравоходу, гастропатія, сповільнення евакуаторної функції шлунка, діабетична діарея, запори, нетримання калу), в основі яких лежить діабетична нейропатія, так і стани, пов'язані з гормонально-метаболічними порушеннями, що є наслідком порушеного тканинного метаболізму [4,5].

У світовій науковій літературі активно обговорюється питання поєданого перебігу захворювань органів травлення, в тому числі і гастроєзофагеальної рефлюксної хвороби (ГЕРХ) та ЦД [6,7,8]. Поряд із цим, на сьогодні не достатньо вивчені фактори, що впливають на перебіг ГЕРХ, її клінічні та ендоскопічні особливості у хворих на ЦД II типу [9,10,11]. Подальші дослідження в цьому напрямку є необхідними для своєчасного розпізнання ураження органів травлення, в тому числі і ГЕРХ у хворих на ЦД II типу для проведення своєчасного і адекватного її лікування. Необхідні дослідження для підбору ефективних лікувальних комплексів, що мають різноспрямований позитивний вплив у хворих з коморбідною патологією, особливо при ЦД II типу та ГЕРХ.

**Мета дослідження.** Дослідити ефективність комплексної терапії із використання препарату урсодезоксихолевої кислоти та ітоприду гідрохлорид у хворих на ГЕРХ та ЦД II типу.

Наукове дослідження є фрагментом держбюджетної теми кафедри хірургічних хвороб та кафедри пропедевтики внутрішніх хвороб медичного факультету ДВНЗ «УжНУ» № 851 «Механізми формування ускладнень при захворюваннях печінки та підшлункової залози, методи їх лікування та профілактики», № державної реєстрації 0115U001103.

**Матеріали та методи.** На клінічній базі кафедри пропедевтики внутрішніх хвороб медичного факультету ДВНЗ «УжНУ» (ендокринологічне та гастроентерологічне відділення Закарпатської обласної клінічної лікарні ім. А. Новака та терапев-

тичне відділення Державної Установи Територіального Медичного Об'єднання Міністерства Внутрішніх Справ України по Закарпатській області) за 2016–2017 рр. обстежено 54 хворих на ЦД II типу з ГЕРХ. Серед обстежених хворих на ЦД II типу чоловіків було 30 (55,6 %), жінок – 24 (44,4 %). Середній вік склав 48,7±8,3 року.

В контрольну групу увійшло 20 практично здорових осіб (чоловіків було 12 (60,0%), жінок – 8 (40,0%). Середній вік склав 47,6±5,8 року.

Усі дослідження були виконані за згодою пацієнтів, а методика їхнього проведення відповідала Гельсінській декларації 1975 р. та її перегляду 1983 р.

Хворим проведено загальноклінічні дослідження відповідно до локальних протоколів. Усі обстежені пацієнти підлягали антропометричним, загальноклінічним, лабораторним та інструментальним методам дослідження. Для верифікації діагнозу звертали увагу на характер скарг, анамнез захворювання. При антропометричному дослідженні визначали індекс маси тіла (ІМТ), обвід талії (ОбвТ), обвід стегон (ОбвС) та розраховували індекс талія/стегно (ІТС = ОбвТ/ОбвС). Відповідно до отриманих даних, згідно з рекомендаціями ВООЗ, хворих розподілили залежно від показника ІМТ. Відповідно до отриманих даних, згідно з рекомендаціями ВООЗ, хворих розподілили залежно від показника ІМС, при якому ІМС 16,0 і менше відповідало вираженому дефіциту маси тіла; 16,0–18,5 – недостатній масі тіла; 18,0–24,9 – нормальній масі; 25,0–29,9 – надмірній масі; 30,0–34,9 – ожирінні I ступеня; 35,0–39,9 – ожирінні II ступеня; 40,0 і більше – ожирінні III ступеня (морбідне ожиріння).

Діагноз ЦД II типу встановлено згідно з рекомендаціями IDF (2005 р.). Ступінь важкості ЦД II типу оцінювали за рівнем глікозильованого гемоглобіну (HbA1c, %), що визначали за допомогою хромогенного аналізу на апараті Sysmex 560 (Японія) із використанням реактивів фірми Siemens.

Діагноз ГЕРХ встановлювали згідно з критеріями уніфікованого клінічного протоколу (наказ МОЗ України від 31.10.2013 № 943) із урахуванням скарг, даних ендоскопічного дослідження тощо. Для підтвердження діагнозу обстеженим хворим виконано фіброєзофагогастро-дуоденоскопію (ФЕГДС) за допомогою облад-

нання для ендоскопії з відеопроцесором Pentax EPM-3300 із використанням гнучких фіброендоскопів фірми Pentax E-2430, GIF-K20, а також проведено добовий рН-моніторинг (за методикою проф. В. Н. Чернобрового). Для ендоскопічної оцінки ступеня ураження стравоходу використовували Лос-Анджелеську (LA) класифікацію (1998 р.):

- ступінь А – поодинокі ерозії  $\leq 5$  мм;
- ступінь В –  $\geq 1$  ерозія довжиною  $> 5$  мм, не займають цілої відстані між 2 сусідніми складками стравоходу;
- ступінь С –  $\geq 1$  ерозія, що займає цілий простір між  $\geq 2$  складками стравоходу, займає  $\leq 75\%$  периметру стравоходу;
- ступінь D – ерозії або виразки, що займають  $\geq 75\%$  периметру стравоходу.

У обстежених хворих *Helicobacter pylori* (HP)-інфекцію діагностували за допомогою швидкого уреазного тесту (CLO-test), а також  $C^{13}$  – уреазного дихального тесту ( $C^{13}$ -УДТ) (IZINTA, Угорщина). Обстеженим пацієнтам виконано ультразвукове дослідження органів черевної порожнини (апарат HDI-1500, США), електрокардіографічне обстеження.

Надання медичної допомоги хворим на ЦД II типу проводили згідно з клінічним протоколом лікування МОЗ України та локальних протоколів. Для контролю рівня глюкози у сироватці крові обстеженим пацієнтам призначали пероральні цукрознижуючі препарати (метформін) на фоні дієтичного харчування та модифікації способу життя, при потребі проводили інсулінотерапію. HP-позитивним пацієнтам на GERX та ЦД II типу проведено стандартну антигелікобактерну терапію протягом 14 днів (Пантопрозол («Улсепан» фірми World Medicine) по 40 мг 2 рази на добу + Амоксицилін по 1000 мг 2 рази на добу + Кларитромицин по 500 мг 2 рази на добу) у поєднанні з препа-

ратом *Saccharomyces boulardii* («Ентерол» фірми Biocodex) по 2 капсули 2 рази на добу. Лікування Улсепаном продовжили до 1 місяця, при необхідності – довше. Для нормалізації роботи верхніх відділів шлунково-кишкового тракту призначено ітоприду гідрохлорид («Ганатон» фірми Abbot) по 50 мг 3 рази на добу протягом 1 місяця. Всім хворим на ЦД II типу з GERX призначено препарат урсодезоксихолевої кислоти (УДХК) («Холудексан» фірми World Medicine) із розрахунку 15 мг/кг маси тіла. Лікування УДХК продовжували до 6 місяців.

Аналіз і обробка результатів обстеження хворих здійснювалася за допомогою комп'ютерної програми Statistics for Windows v.7.0 (StatSoft Inc, USA) з використанням параметричних та непараметричних методів оцінки отриманих результатів.

**Результати досліджень та їх обговорення.** В дослідження ввійшли хворі на ЦД II типу середнього ступеня важкості (субкомпенсований вуглеводний обмін), що характеризувалося відсутністю гіпоглікемічних реакцій, рівнем глюкози в крові натще до 8,5 ммоль/л, після їди – до 10 ммоль/л, HbA1c – не вище 9 %.

Провідним клінічним проявом ураження верхніх відділів травної системи у обстежених хворих на ЦД II типу була відріжка кислим, ком у горлі та печія. Після детального аналізу встановлено, що частина хворих на ЦД II типу (до 22,2 %) часто скаржаться на першіння у горлі, охриплість голосу, а також – на сухий кашель. У 18,5 % обстежених хворих на ЦД II типу, які проконсультовані також кардіологом, ми додатково визначили наявність за грудинного болю по ходу стравоходу та порушення в роботі серця, що частіше виникає після вживання жирної, смаженої їжі, газованих напоїв та кави, що ми розцінили як позастравохідні прояви GERX (табл. 1).

Таблиця 1

Динаміка клінічних ознак GERX в обстежених хворих на ЦД II типу під впливом комплексної терапії

Симптоми	Хворі на ЦД II типу та GERX (n=54), %		
	до лікування	після лікування	
		через 2 тижні	через 4 тижні
<b>Стравохідні прояви GERX</b>	<b>(n=32), 59,3 %</b>		
- печія	53,1 %	37,5 %	21,9 %*
- відріжка кислим	84,4 %	59,4 %*	21,9 %**
- дисфагія	46,9 %	31,3 %*	6,3 %**
- ком у горлі	62,5 %	37,5 %**	9,4 %**
<b>Позастравохідні прояви GERX</b>	<b>(n=22), 40,7 %</b>		
<i>Отоларингологічні</i>	<b>(n=12), 54,5 %</b>		
- першіння у горлі	83,3 %	25,0 %**	8,3 %**
- охриплість голосу	66,7 %	25,0 %*	8,3 %**
- сухий, гавкливий кашель	41,7 %	16,7 %**	-
<i>Кардіологічні</i>	<b>(n=10), 45,5 %</b>		
-за грудинний біль по ходу стравоходу	80,0 %	40,0 %*	10,0 %**
- перебої в роботі серця	60,0 %	20,0 %**	-

Примітка: показник у хворих до та після лікування достовірний: \* –  $p < 0,05$ ; \*\* –  $p < 0,01$ .

Призначення антисекреторної терапії (при потребі антигелікобактерного лікування) у поєднанні з ітопридом гідрохлорид та УДХК у хворих на ЦД II типу позитивно вплинуло на клінічну картину ГЕРХ. Слід зауважити суттєве зниження проявів дисфагії, печії, а також позастравохідних проявів рефлюксної хвороби, таких як першіння у горлі,

сухий кашель, перебої у роботі серця вже наприкінці 2-го тижня комплексного лікування (табл. 1).

До лікування ФЕГДС у всіх обстежених нами хворих підтвердив діагноз ГЕРХ. При ендоскопічному обстеженні у всіх пацієнтів спостерігали гастроєзофагеальний рефлюкс та рефлюкс-езофагіт (РЕ) різного ступеня вираженості (табл. 2).

Таблиця 2

Динаміка ендоскопічних змін в обстежених хворих на ЦД II типу під впливом комплексної терапії

Ендоскопічні ознаки	Хворі на ЦД II типу та ГЕРХ (n=54), %	
	до лікування	після лікування (через 4 тижні)
<b>Рефлюкс-езофагіт (ступінь важкості відповідно до LA класифікації):</b>		
LA-A	18,5 %	22,2 %
LA-B	59,3 %	11,1 %**
LA-C	22,2 %	3,7 %*
LA-D	-	-
Кандидозний езофагіт	24,1 %	-
ДГР	48,1 %	3,7 %**

Примітка: показник у хворих до та після лікування достовірний: \* –  $p < 0,05$ ; \*\* –  $p < 0,01$ .

При ендоскопічному дослідженні було відзначено, що у хворих на ЦД II типу у поєднанні з ГЕРХ, незалежно від клінічної форми захворювання, ступінь тяжкості РЕ до лікування частіше відповідав LA-B та LA-C ступеням. Ендоскопічна картина хворих із ГЕРХ на фоні ЦД II типу характеризувалася генералізованим, стійким набряком, гіперемією слизової оболонки поряд із множинними геморагічними елементами. Також встановлено, що у хворих на ЦД II типу часто виявляється кандидозний езофагіт (особливо при стравохідних проявах ГЕРХ) – до 24,1 % обстежених хворих.

Проведена терапія позитивно вплинула і на ендоскопічну картину ГЕРХ у хворих на ЦД II типу.

Зменшення ступеня вираженості рефлюкс-езофагіту супроводжувалось збільшенням кількості пацієнтів на ГЕРХ, у яких при повторному ФЕГДС не виявлено ерозивну форму рефлюкс-езофагіту (до 63,0% пацієнтів). Комплексна терапія із використанням препарату УДХК привела до суттєвого зменшення кількості пацієнтів з дуодено-гастральним рефлюксом (ДГР), а саме – з 48,1 % до 3,7 % відповідно ( $p < 0,01$ ).

У всіх обстежених 54 хворих на ЦД II типу при аналізі результатів антропометричного дослідження до лікування виявлена надмірна вага тіла або ожиріння різного ступеня, що проявлялось збільшенням ІМТ, а також ІТС (табл. 3).

Таблиця 3

Динаміка показників антропометричного дослідження у обстежених хворих на ЦД II типу та ГЕРХ на фоні проведеного лікування

Показник	Контрольна група (n=20)	Обстежені хворі на ЦД II типу та ГЕРХ I група (n=54)		
		до лікування	після лікування	
			через 1 міс.	через 6 міс.
ІМТ, кг/м <sup>2</sup>	21,43 ± 3,22	37,22 ± 4,48 ^	34,18 ± 4,11	29,47 ± 3,26*
ІТС, ум.од.	0,81 ± 0,55	1,35 ± 0,64 ^	1,24 ± 0,52	1,12 ± 0,37

Примітка: різниця між показниками у хворих та контрольної групи достовірною: ^ –  $p < 0,05$ ; показник у хворих до та після лікування достовірний: \* –  $p < 0,05$ .

При цьому, у хворих на ЦД II типу та ГЕРХ до лікування надмірна вага діагностована у 33,3 % обстежених, ожиріння I ступеня – у 40,7 % обсте-

жених, ожиріння II ступеня – у 26,0 % пацієнтів. Розподіл обстежених пацієнтів наведено у таблиці 4.

Розподіл обстежених хворих на ЦД II типу та GERX залежно від ІМС до та після комплексного лікування

Показник	Обстежені хворі на ЦД II типу та GERX		
	I група (n=54), %		
	до лікування	після лікування	
через 1 міс.		через 6 міс.	
<b>Нормальна вага</b> (ІМС: 18,0 – 24,9)	-	5,6 %	27,8 %**
<b>Надмірна вага</b> (ІМС: 25,0 – 29,9)	33,3 %	31,4 %	20,4 %*
<b>Ожиріння I ступеня</b> (ІМС: 30,0 – 34,9)	40,7 %	37,0 %	29,6 %*
<b>Ожиріння II ступеня</b> (ІМС: 35,0 – 39,9)	26,0 %	26,0 %	22,2 %

Примітка: показник у хворих до та після лікування достовірний: \* –  $p < 0,05$ ; \*\* –  $p < 0,01$ .

Виражений позитивний ефект у хворих на ЦД II типу та GERX встановлено на фоні комплексної терапії із використанням препарату УДХК на динаміку ІМС (табл. 4). Вже наприкінці 1-го місяця лікування із застосуванням УДХК у обстежених хворих з надмірною вагою тіла встановлено зменшення маси тіла до 5 кг. Піврічний курс Холудексаном позитивно вплинув на антропометричні показники переважно у осіб з ожирінням I ступеня та надмірною вагою тіла.

Отже, хворі на ЦД II типу представляють особливий контингент пацієнтів, у яких спостерігається висока коморбідність, в тому числі і ураження органів травлення, ожиріння, що вимагає комплексного підходу в плані діагностики та лікування. Призначення лікувального комплексу, що впливає на патогенетичні ланки коморбідної патології, є важливим елементом терапії хворих на ЦД II типу.

Призначення кислотознижуючої терапії (пантопразол) у поєднанні з ітопридом гідрохлорид (Ганатон) хворим на GERX при ЦД II типу є ефективним і безпечним при тривалому їх застосуванні.

Препарат УДХК (Холудексан) має широкий терапевтичний ефект і може використовуватись не лише для ліквідації рефлюксу жовчі у верхні від-

ділі травного каналу при GERX, але і в для лікування ожиріння у хворих на ЦД II типу. При цьому слід відзначити не лише його ефективність, але й безпечність при довготривалому курсовому лікуванні (мінімум 6 місяців), а саме – профілактику утворення конкрементів у жовчовивідних шляхах при зниженні/нормалізації ваги тіла даних пацієнтів.

Таким чином, на фоні модифікації способу життя, дієтичного харчування, нормалізації рівня цукру у крові препарати УДХК є необхідним елементом терапії хворих на ЦД II типу та GERX. Також кислотосупресивну терапії у хворих на GERX у поєднанні з ЦД II типу слід комбінувати з ітопридом гідрохлорид для швидкого зменшення вираженості клінічної симптоматики.

**Висновки.** 1. Використання ітоприду гідрохлорид (Ганатон) у поєднанні з пантопразолом (Улсепан) є ефективним методом корекції стравохідних та позастравохідних клінічних проявів GERX у хворих на ЦД II типу.

1. Препарат УДХК (Холудексан) є безпечним та ефективним засобом для зменшення вираженості ДГР при GERX, а також сприяє зниженню ваги тіла у хворих на ЦД II типу з порушенням ІМС при курсовому його застосуванні.

**Інформація про конфлікт інтересів.** Автори заявляють про відсутність конфлікту інтересів при виконанні наукового дослідження та підготовці даної статті.

**Інформація про фінансування.** Автори гарантують, що вони не отримували жодних винагород в будь-якій формі, здатних вплинути на результати роботи.

**Особистий внесок кожного автора у виконання роботи:**

**Сірчак Є.С.** – концепція і дизайн дослідження, аналіз отриманих даних;

**Болдіжар О.О.** – ендоскопічне дослідження складних випадків;

**Стан М.П.** – збирання й обробка матеріалів, написання тексту;

**Сіксай Л.Т.** – збирання матеріалів.

#### Список використаної літератури

1. Tkach SM Diagnosis and treatment of acid-dependent pathology in patients with diabetes mellitus. Clinical endocrinology and endocrine surgery. 2017;3(59):21-7. [In Russian].

2. Lee SD, Keum B, Chun HJ, Bak Y-T. Gastroesophageal Reflux Disease in Type II Diabetes Mellitus With or Without Peripheral Neuropathy. *J. Neurogastroenterol. Motil.* 2011;17(3):274–8. Available from: <http://www.jnmjournal.org/journal/view.html> DOI: 10.5056/jnm.2011.17.3.274.
3. Tkachenko VI. Draft Unified Clinical Protocol for Type 2 Diabetes Mellitus on the EPA of Primary Care (in line with international recommendations existing for 2012). *Medicine of Ukraine.* 2012;6(162):51–59. [In Ukrainian].
4. Stepanov YuM. The newest technologies in theoretical and practical gastroenterology. *Health of Ukraine.* 2016;13-14(386-387):20-1. [In Russian]
5. Fadejenko GD, Chernishov VA. Defeat of the gastroduodenal area in patients with diabetes mellitus: clinical and population aspects. *Medicine of Ukraine.* 2011;7 (153):48–50. [In Ukrainian].
6. Ha JO, Lee TH, Lee CW et al. Prevalence and Risk Factors of Gastroesophageal Reflux Disease in Patients with Type 2 Diabetes Mellitus. *Diabetes Metab. J.* 2016;40(4):297-307 Available from: <https://www.ncbi.nlm.nih.gov/pubmed/27352149> DOI: 10.4093/dmj.2016.40.4.297.
7. Sun H, Yi L, Wu P, Li Y, Luo B, Xu S. Prevalence of Gastroesophageal Reflux Disease in Type II Diabetes Mellitus. *Gastroenterology Research and Practice* [Internet]. 2014;2014:1-4. Available from: <https://www.ncbi.nlm.nih.gov/pubmed/27352149> DOI: 10.1155/2014/601571.
8. Kusnir IE GERD in obese patients: pathophysiological mechanisms of development, features of the course and approaches to therapy. *Health of Ukraine. Thematic number. Gastroenterology. Hepatology. Coloproctology.* 2013;3(29):70-1. [In Russian].
9. Kon'kova LA, Kon'kov AV. Gastroesophageal reflux: extra-oesophageal manifestations. *Medical Bulletin of the Ministry of Internal Affairs.* 2016;2(81):247-50. [In Russian].
10. Frazzoni M, Manta R, Mirante V, Conigliaro R, Frazzoni L, Melotti G. Esophageal chemical clearance is impaired in gastro-esophageal reflux disease– a 24-h impedance-pH monitoring assessment. *Neurogastroenterology & Motility* [Internet]. 2013;25(5):399-e295. Available from: <https://onlinelibrary.wiley.com/doi/abs/10.1111/nmo.12080> DOI: 10.1111/nmo.12080. Epub 2013 Jan 29.
11. Dragomiretskaya NV. Ways to improve GERD therapy. *Health of Ukraine. Thematic number. Gastroenterology. Hepatology. Coloproctology.* 2016;4(42):21. [In Russian].

**Стаття надійшла до редакції: 1.12.2017 р.**

## Поширеність факторів ризику виникнення хелікобактер пілорі у хворих із цукровим діабетом II типу

Є.С. Сірчак, С.В. Пацкун  
[Silvika121191@gmail.com](mailto:Silvika121191@gmail.com)

*Ужгородський національний університет, медичний факультет, кафедра пропедевтики внутрішніх хвороб, Ужгород*

### Реферат

**Вступ.** Куріння цигарок викликає різні хвороби, включаючи серцево-судинні захворювання, захворювання легень та злоякісні новоутворення. Також куріння пов'язано з захворюваннями верхніх відділів шлунково-кишкового тракту.

**Мета дослідження.** Оцінити ступінь поширення факторів ризику інфікування хелікобактер пілорі у хворих на цукровий діабет II типу.

**Матеріали та методи.** Обстежено 48 пацієнтів, вік яких коливався в межах від 45 до 63 років. У всіх пацієнтів діагностовано цукровий діабет II типу. Також всі обстежені хворі мали скарги з боку органів травлення (печія, відрижка кислим, важкість та біль в епігастрії). Всім пацієнтам проведено фіброгастродуоденоскопію з прицільною біопсією, визначення ступеня обсіменіння HP. Сформовано дві групи пацієнтів в залежності від інфікування хелікобактер пілорі. В I групі увійшло 18 (37,5 %) осіб, які були хелікобактерпілорі негативними, а другу групу сформовано з 30 (62,5%) хворих – хелікобактерпілорі позитивних з ЦД II типу.

**Результати досліджень та їх обговорення.** Отримані результати вказують на залежність між ступенем обсіменіння хелікобактер пілорі та кількістю цигарок. Так, високий ступінь обсіменіння (більше 50 бактерій в полі зору) спостерігався у 66,7 % хворих, котрі курять більше 10 цигарок в день.

Нами було також виявлено достовірну різницю між ступенем обсіменіння HP у пацієнтів II групи та кількістю вживаного алкоголю. Так, серед хворих, які вживали до 50 грам алкоголю на тиждень, 28,6% мали високий ступінь обсіменіння. Щодо пацієнтів, які вживали більше 50 грам алкоголю на тиждень, у 87,5 % хворих виявлено високий ступінь обсіменіння.

Тож встановлено достовірну різницю між ступенем обсіменіння у пацієнтів II групи та кількістю вживаної кави. Так, серед хворих, які вживали більше 2 чашок кави щодня, виявлено високий ступінь обсіменіння у 85,0 %.

**Висновки.** У хворих на ЦД II типу спостерігається висока частота інфікування HP (62,5%). Факторами ризику інфікування хелікобактер пілорі у хворих з цукровим діабетом II типу є куріння, вживання алкоголю та надмірне зловживання каваою. Виявлено зв'язок між кількістю вкурених цигарок, кількістю випитого алкоголю та кофеїну і ступенем обсіменіння шлунка хелікобактер пілорі.

**Ключові слова:** цукровий діабет 2 типу, хронічний гастрит, хелікобактер пілорі, фактори ризику

### Prevalence of helicobacter pyloririsk factors in patients with diabetes mellitus 2 type

Sirchak E.S., Patskun S.V.

*Uzhhorod National University, Uzhhorod*

### Abstract

Smoking of cigarettes causes various diseases, including cardiovascular diseases, lung disease and malignant neoplasia. Also, smoking is associated with diseases of the upper gastrointestinal tract.

The purpose of the study is to estimate the prevalence of the helicobacter pylori (HP) risk factors in patients with type 2 diabetes mellitus (DM).

**Materials and methods.** We examined 48 patients whose age ranged from 45 to 63 years. All types of patients have DM 2 type. Also, all examined patients had complaints of the digestive system (liver, bloating, acidity, and pain in the epigastrium). All patients undergo fibrogastroduodenoscopy with a target biopsy, determining the degree of HP seeding. Two groups of patients were formed, depending on the presence of the helicobacter pylori. Group I included 18 (37.5%) persons who were HP negative, and the II group consisted of 30 (62.5%) patients – HP positive with type 2 DM.

**Results.** The obtained results indicate the relationship between the degree of HP seeding and the number of cigarettes. Thus, a high degree of seeding (more than 50 bacteria in the field of vision) is observed in 66.7% of patients, who smokes more than 10 cigarettes per day. We also found a significant difference between the degree of HP seeding in group II patients and the amount of alcohol consumed. So, among patients who consumed up to 50 grams of alcohol per week, 28.6% had a high degree of seeding. As for patients who consumed more than 50 grams of alcohol per week, 87.5% of patients showed a high degree of seeding. There is also a significant difference between the degree of seeding in group II patients and the amount of coffee consumed. So, among patients who consumed more than 2 cups of coffee every day, a high degree of seeding is detected in 85.0%.

**Conclusion.** In patients with type 2 DM, a high prevalence of HP (62.5%) is observed. The risk factors for HP infection in patients with type 2 DM are smoking, alcohol and excessive coffee consumption. The connection between the number of cigarettes, the amount of alcohol and caffeine, and the degree of stomach seeding by HP have been observed.

**Key words:** diabetes mellitus type 2, chronic gastritis, helicobacter pylori, risk factors

**Вступ.** Куріння цигарок викликає різні хвороби, включаючи серцево-судинні захворювання, захворювання легенів та злоякісні новоутворення. Також куріння пов'язано з захворюваннями верхніх відділів шлунково-кишкового тракту, в тому числі виразковою хворобою [1].

Ефект від куріння цигарок на оновлення клітин в шлунково-кишковому тракті був переглянутий низкою досліджень, які показують, що тютюновий дим та його активні речовини не тільки гальмують проліферацію клітин слизової, але також викликають апоптоз клітин під час загоєння виразок [2,3].

Куріння цигарок може викликати патогенні та канцерогенні процеси в ШКТ. Це може призвести до важкого хронічного запалення, а згодом до розвитку раку на ділянках запалення. Клінічні та експериментальні дані також показали, що куріння є основним фактором ризику індукції запальних захворювань, таких як виразки та хвороба Крона. Цигарковий дим та його активні речовини ускладнюють основну структуру шлунково-кишкового тракту через індукцію клітинного апоптозу та гальмування оновлення клітин слизової оболонки. Цигарковий дим також перешкоджає захисним механізмам травного тракту шляхом зменшення кровотоку в слизовій оболонці та модуляції імунної системи слизової оболонки. Крім того, цигарковий дим також перешкоджає синтезу та вивільненню епідермального фактора росту та поліамінів, а отже – секреції слизу, яка відіграє важливу роль у захисті цілісності слизової оболонки. Хронічне запалення, викликане дією цигаркового диму, сприяє виділенню різних запальних компонентів, включаючи цитокіни, фактор некрозу пухлин- $\alpha$ , інтерлейкін-1 та інтерлейкін-6, а також хемокіни – рІст-регулюючий онкоген  $\alpha$  (CXCL1) і ангіогенний (CXCL8). Ці запальні компоненти здатні сприяти росту, адгезії та інвазії пухлини. Крім того, ці медіатори також викликають ангіогенез та імунне пригнічення в мікросередовищі пухлини. Поряд з індукцією хронічного запалення цигарковий дим та його активні інгредієнти можуть безпосередньо активувати нікотинові ацетилхолінові рецептори і утворювати додатковий ДНК продукт реакції, щоб ініціювати пухлинотенез у ШКТ [4,5].

Існує зворотне співвідношення між споживанням алкоголю та інфекцією *H. pylori*. Поширеність *H. pylori* була меншою зі збільшенням тривалості споживання алкоголю [6,7].

Оскільки було виявлено, що алкоголь має прямий некротичний ефект і може сприяти окислювальному стресу в клітинах слизової оболонки шлунка, індукція клітин Пенета може бути захисним механізмом, спрямованим на відновлення ослабленого епітеліального захисту [8,9].

Існуючі дані дозволяють припустити, що хронічне вживання алкоголю може впливати на клі-

тини Пенета, що згодом може змінити вроджений антимікробний захист шлунка [10].

**Мета дослідження.** Оцінити ступінь поширення факторів ризику інфікування хелікобактер пілорі хворих на цукровий діабет II типу.

**Матеріали та методи.** На базі ендокринологічного та гастроентерологічного відділення ЗОКЛ імені А. Новака обстежено 48 пацієнтів, вік яких коливався в межах від 45 до 63 років. Дане дослідження проводилося за участі 26 (54,2%) жінок та 22 (45,8%) чоловіків. У всіх пацієнтів діагностовано цукровий діабет II типу. Також всі обстежені хворі мали скарги з боку органів травлення (печія, відрижка кислим, важкість та біль в епігастрії). Діагноз ЦД II типу встановлено згідно з рекомендаціями International Diabetes Federation (IDF, 2005 р.), тобто визначення рівня глюкози у сироватці крові натще і через 2 години після прийому, що проводилося за допомогою глюкозооксидантного методу. Ступінь тяжкості діабету оцінювали за рівнем глікозильованого гемоглобіну (HbA1c, %), який визначали за допомогою хромогенного аналізу на апараті Sysmex 560 (Японія) із використанням реактивів фірми Siemens. Всім пацієнтам проведено фіброгастроєзофагодуоденоскопію (ФГДС, з використанням ендоскопу «PentaxFG-29V», Японія) з прицільною біопсією (було взято 5 зразків матеріалу для біопсії з слизової оболонки шлунка). Дані зразки були передані для подальшого гістологічного дослідження, а також для визначення обсіменіння НР-інфекцією. Біоптати фіксували в формаліні, а далі заливали парафіном. Зрізи забарвлювали по Романовському – Гімзе. Провели визначення ступеня обсіменіння: 0 – бактерії в препараті відсутні, — низький ступінь обсіменіння (до 20 мікробних тіл в полі зору), – середній ступінь обсіменіння (від 20 до 50 мікробних тіл в полі зору), 3 – високий ступінь обсіменіння (більше 50 мікробних тіл в полі зору). Також НР визначали використовуючи швидкий уреазний тест (CLO-test) та НР за допомогою C13 – дихального уреазного тесту (C13-ДУТ) (IZINTA, Угорщина).

Критеріями включення пацієнтів до даного дослідження були:

- пацієнти з підтвердженим діагнозом ЦД II типу з НР – інфекцією;
- пацієнти з підтвердженим діагнозом ЦД II типу з негативною НР – інфекцією.

Критеріями виключення пацієнтів з даного дослідження були:

- пацієнти з ЦД I типу;
- пацієнт, який отримував антихелікобактерну терапію.

Всі хворі були розділені на дві групи в залежності від інфікування хелікобактер пілорі. В I групі увійшло 18 (37,5 %) осіб, які були хелікобактерпілорі негативними, а другу групу сформовано з 30 (62,5%) хворих – хелікобактер пілорі позитивних з ЦД II типу.

Вік та стать обстежених пацієнтів

	I група хелікобактер пілорі негативні хворі на ЦД II типу n=18	II група хелікобактер пілорі позитивні хворі на ЦД II типу n=30
Середній вік (роки)	48,79±0,85 року	61,20±0,69 року
Стать (p=0,02)		
Жіноча	13 (72,2%)	11 (36,7%)
Чоловіча	5 (27,8%)	19 (63,3%)

Для виявлення факторів обтяженого перебігу ЦД II типу та ризику інфікування НР всім хворим проведено детальне анкетування. Під час опитування та анкетування акцент робився на виявленні таких шкідливих звичок, як куріння, вживання алкоголю, а також вживання кави.

Усі дослідження проведені за згодою хворих, а їх методика відповідала гельсінській декларації 1975 року та її перегляду 1983 року.

Наукове дослідження є фрагментом ДБ теми №851 «Механізми формування ускладнень при

захворюваннях печінки та ПЗ, методи їх лікування та профілактики» (номер державної реєстрації 0115U001103).

Аналіз і обробка результатів обстеження хворих здійснювалися за допомогою комп'ютерної програми STATISTICA 6.0 (фірми StatSoftInc, США).

**Результати досліджень та їх обговорення.** Всі обстежені нами хворі на ЦД II типу мали скарги з боку органів травлення, а саме: відрижку, важкість та дискомфорт у верхніх відділах живота (табл. 2).

Таблиця 2

Частота клінічних проявів ураження верхніх відділів ШКТ у обстежених хворих на ЦД II типу

Клінічні прояви	I група (НР -) n=18	I група (НР +) n=30
Відрижка кислим	11 (61,1 %)	22 (73,3%)*
Печія	15 (83,3%)	26 (86,7%)
Нудота	7 (38,9%)	12 (40,0%)
Важкість в епігастрії	10 (55,6%)	18 (60,0%)
Біль в епігастрії	7 (38,9 %)	12 (40,0%)

Примітка: різниця між показниками I та II груп достовірна: \* (p<0,05).

Отже, як наведено у таблиці 2, клінічні прояви ураження верхніх відділів ШКТ, а саме: відрижка кислим, печія, нудота, важкість та біль в епігастрії більш виражені у НР-інфікованих хворих на ЦД II типу.

Результати ендоскопічного дослідження верхніх відділів шлунково-кишкового тракту також вказують на більш часте ураження у хворих саме II групи (НР+ пацієнти на ЦД II типу) (табл. 3).

Таблиця 3

Результати ФГДС обстеження у хворих на ЦД II типу

Результати	I група n=18	II група n=30
ГЕРХ	4 (22,2%)	11 (36,7%)
Рефлюкс – езофагіт	4 (22,2%)	11 (36,7%)
Хронічний гастрит	8 (44,4%)	17 (56,7%)
Хронічний дуоденіт	6 (33,3%)	10 (33,3%)
Виразкова хвороба дванадцятипалої кишки	-	3 (10%)

Після проведеного дослідження встановлено, що 30 хворих на ЦД II типу є НР-позитивними (за результатами як швидкісного уреазного тесту, так і С13 – дихального уреазного тесту та гістологічного дослідження). У НР-позитивних хворих також нами проведено визначення ступеня обсіменіння СОШ НР за методикою Л.І. Аруїна та спів-

авторів. При цьому встановлено, що у 18(60,0%) хворих – високий ступінь обсіменіння НР (+++); у 9 (30,0%) хворих встановлено ступінь обсіменіння середній (++); а у 3 (10,0%) хворих – низький ступінь обсіменіння НР (+).

При обробці результатів анкетування на виявлення факторів ризику отримано такі результати, а



саме в I групі 13 (72,2%) пацієнтів не курять, 6 (20,0%) хворих є пасивними курцями, а 2 (11,1%) – курять; у II групі: 3 (10,0%) осіб не палять, 6

(20,0% є пасивними курцями, а 21 (70,0%) курять. Тобто виявлено достовірну різницю між двома групами пацієнтів щодо куріння ( $p=0,01$ ).

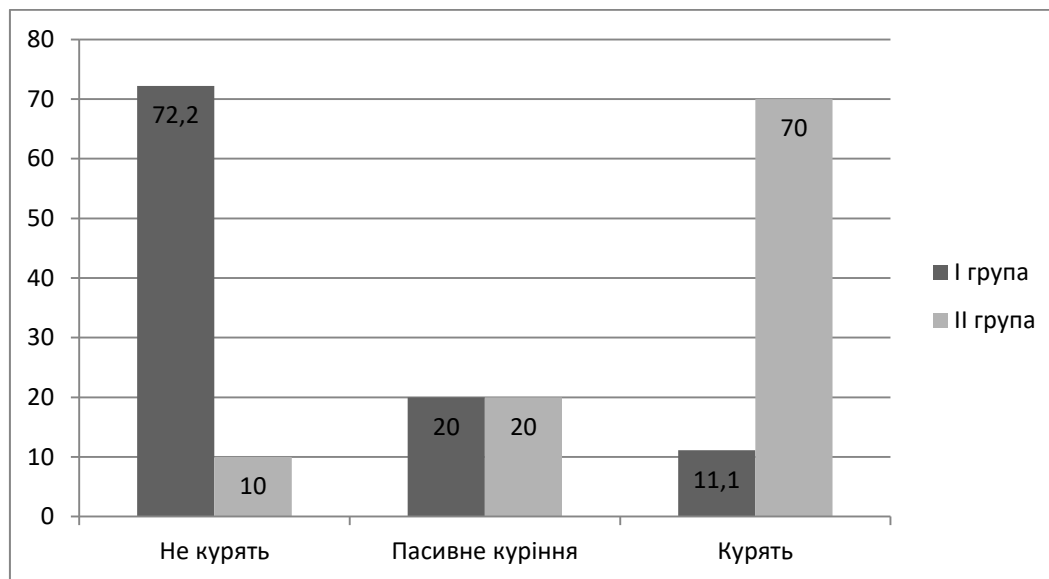


Рис. 1. Розподіл обстежених пацієнтів за наявністю шкідливої звички – куріння (%)

При подальшому обстеженні пацієнтів на ЦД II типу отримано достовірну різницю між двома групами за таким параметром, як вживана кава. В залежності від кількості вживаної кави хворих розділено таким чином: пацієнти, які взагалі не вживають каву, хворі, вживають  $\leq 2$  чашки, а також –

>2-ох щодня. Отже, в I групі ми виявили такий розподіл за кількістю випитої кави протягом дня: 7 (38,9%) пацієнтів взагалі не вживають каву, 11 (61,1%) хворих –  $\leq 2$ -і чашки. У II групі отримано такі результати: 10 (33,3%) вживають  $\leq 2$  чашки, а 20 (66,7%) хворих – більше 2-ох чашок ( $p=0,001$ ).

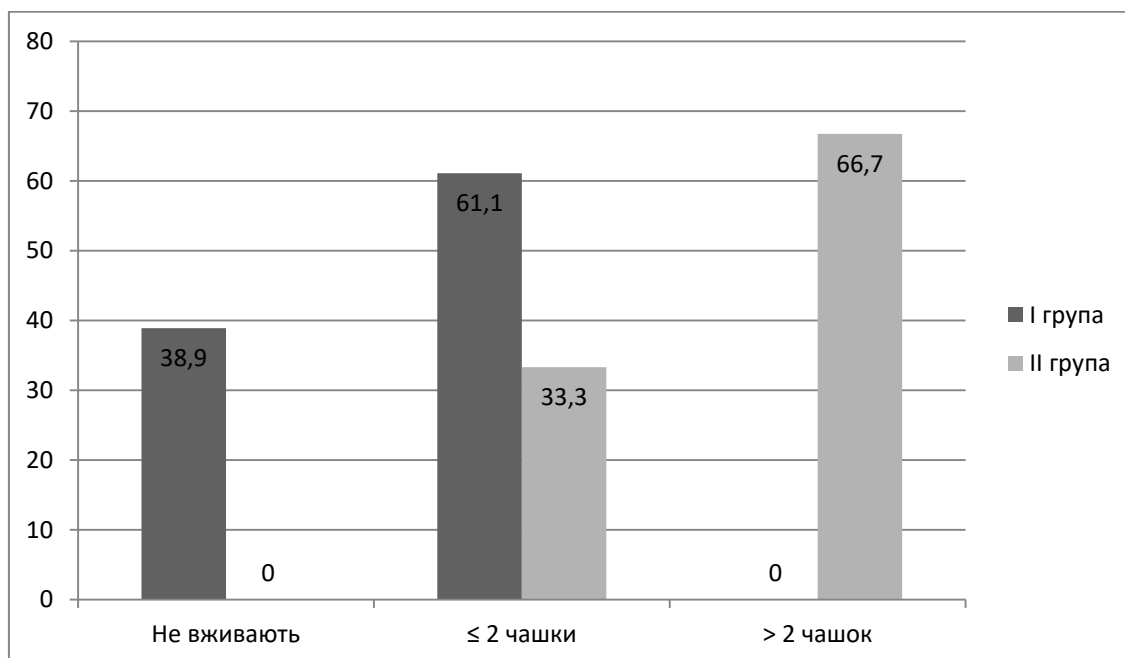


Рис. 2. Розподіл обстежених пацієнтів за кількістю вживаної кави щодня (%)

Наступний оцінюваний параметр, за яким проводилося порівняння двох груп хворих між собою, було вживання алкоголю. Відповідно до цього всіх обстежених поділено на 3 підгрупи, а саме: особи,

які не вживають алкоголь, випивають до 50 грамів на тиждень та більше 50 грамів на тиждень. Виявлено достовірну закономірність, серед пацієнтів I групи: 4 (22,2%) осіб не вживають алкогольні

напої, 10 (55,6%) – випивають до 50 грам щотижня і 4 (22,2%) – більше 50 грам на тиждень. В II групі обстежених встановлено, що всі хворі вживають

алкоголь, а саме 14 (46,7%) хворих вживають до 50 грамів алкоголю щотижня та 16 (53,3%) – більше 50 грамів на тиждень. (p=0,003).

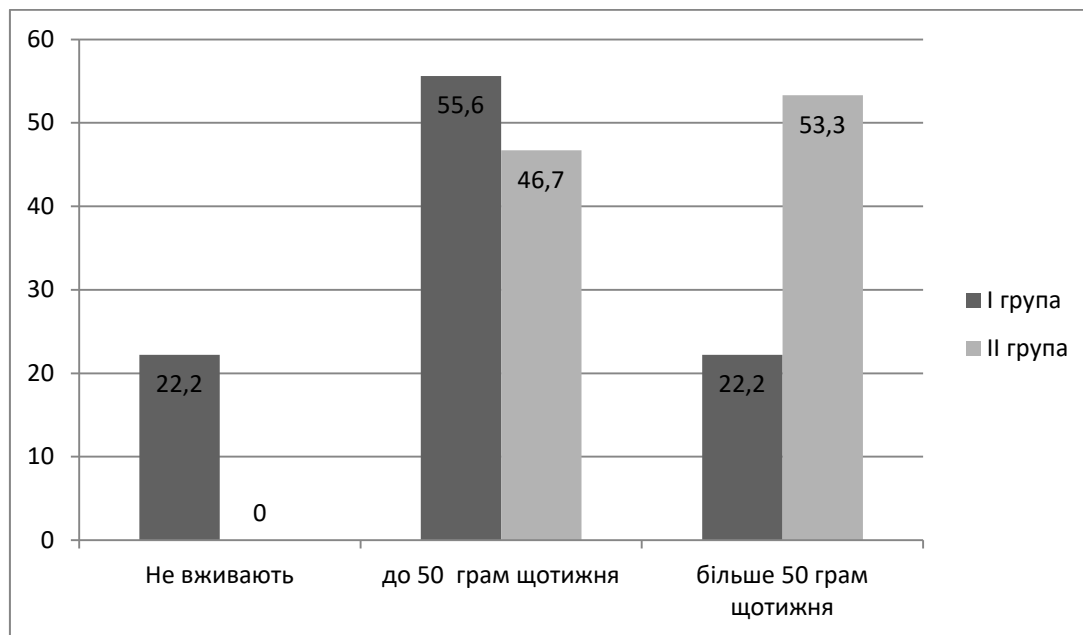


Рис. 3. Розподіл пацієнтів двох груп за кількістю вживаного алкоголю щотижня (%)

Нами було проведено дослідження зв'язків між ступенем обсіменіння гелікобактер пілорі шлунку та кількістю викурених цигарок, вживаного алкоголю та випитої кави.

Серед обстежених пацієнтів II групи 70% (21 особа) пацієнтів є курцями: 18 (85,7%) пацієнтів палять  $\geq 10$  цигарок щодня, 3 (14,3 %) хворих курять від 5 до 10 цигарок щодня. Отримані результати вказують на залежність між ступенем обсіменіння гелікобактер пілорі та кількістю викурених цигарок.

У пацієнтів, які курять від 5 до 10 цигарок щодня спостерігалися такі ступені обсіменіння, а саме: 2 (66,7%) осіб з легким ступенем обсіменіння (до 20 бактерій в полі зору), 1 (33,3%) – середній ступінь (від 20 до 50 бактерій в полі зору). Серед хворих, котрі курять  $\geq 10$  цигарок вдень 1 (5,6%) мали низький ступінь обсіменіння, 5 (27,7%) хворих – середній ступінь обсіменіння та 12 (66,7%) – високий ступінь обсіменіння гелікобактерпілорі (більше 50 бактерій в полі зору). (p=0,04).

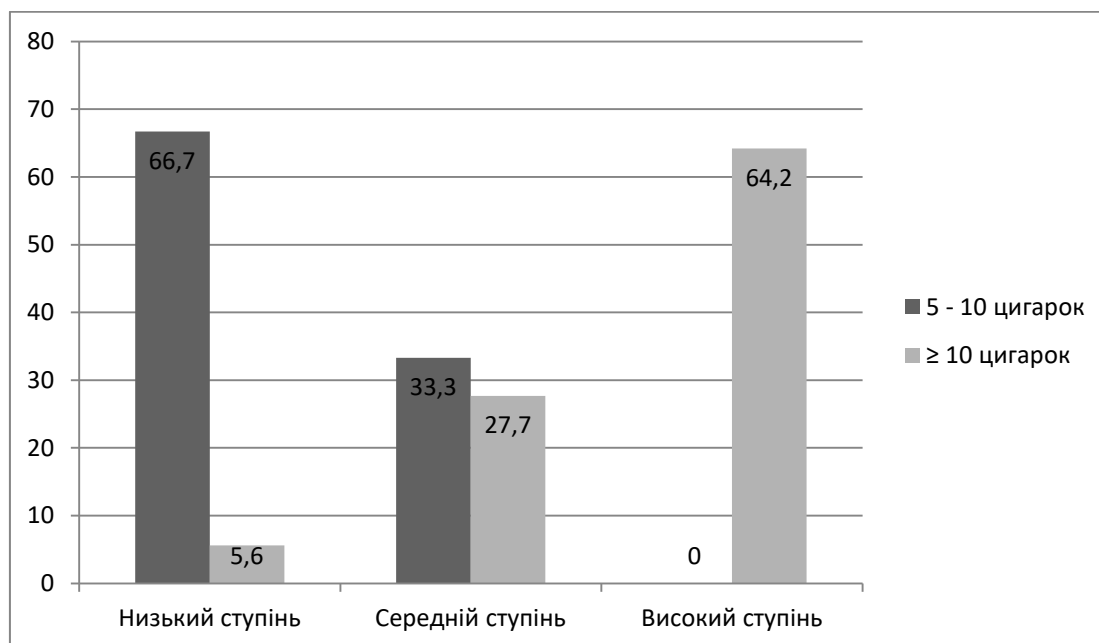


Рис. 4. Залежність між ступенем обсіменіння шлунку гелікобактер пілорі та кількістю викурених цигарок (%)

Нами було також виявлено достовірну різницю між ступенем обсіменіння НР у пацієнтів II групи та кількістю вживаного алкоголю. Так, серед хворих, які вживали до 50 грамів алкоголю на тиждень, 4 (28,6%) осіб мали низький ступінь обсіменіння, 6

(42,8%) – середній ступінь обсіменіння та 4 (28,6%) – високий ступінь. Наступні результати отримані у пацієнтів, котрі вживали більше 50 грамів алкоголю на тиждень, а саме: 2 (12,5%) – середній ступінь обсіменіння і 14 (87,5%) – високий ступінь (p=0,009).

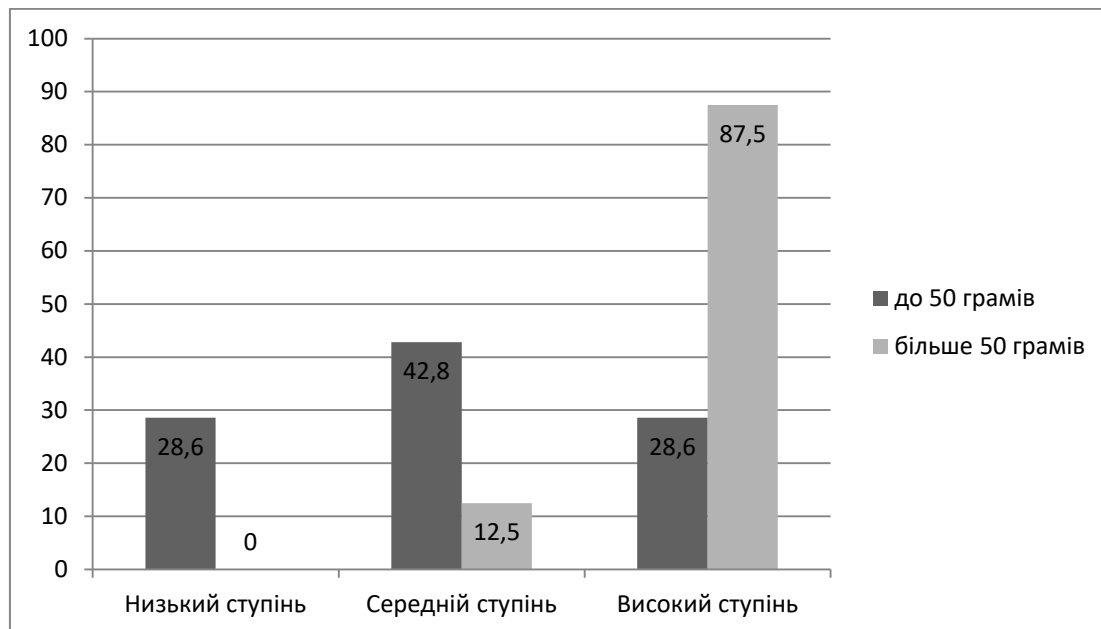


Рис. 5. Залежність між ступенем обсіменіння шлунка гелікобактер пілорі та кількістю випитого алкоголю на тиждень (%)

Тож встановлено достовірну різницю між ступенем обсіменіння у пацієнтів II групи та кількістю вживаної кави. Так, серед хворих, які вживали  $\leq 2$  чашок кави щодня, 3 (30,0%) осіб мали низький ступінь обсіменіння, 5 (50,0%) – середній ступінь

обсіменіння та 2 (20,0%) – високий ступінь. Наступні результати отримані у пацієнтів, котрі вживали більше 2 чашок кави щодня, а саме: 3 (15,0%) – середній ступінь обсіменіння і 17 (85,0%) – високий (p=0,002).

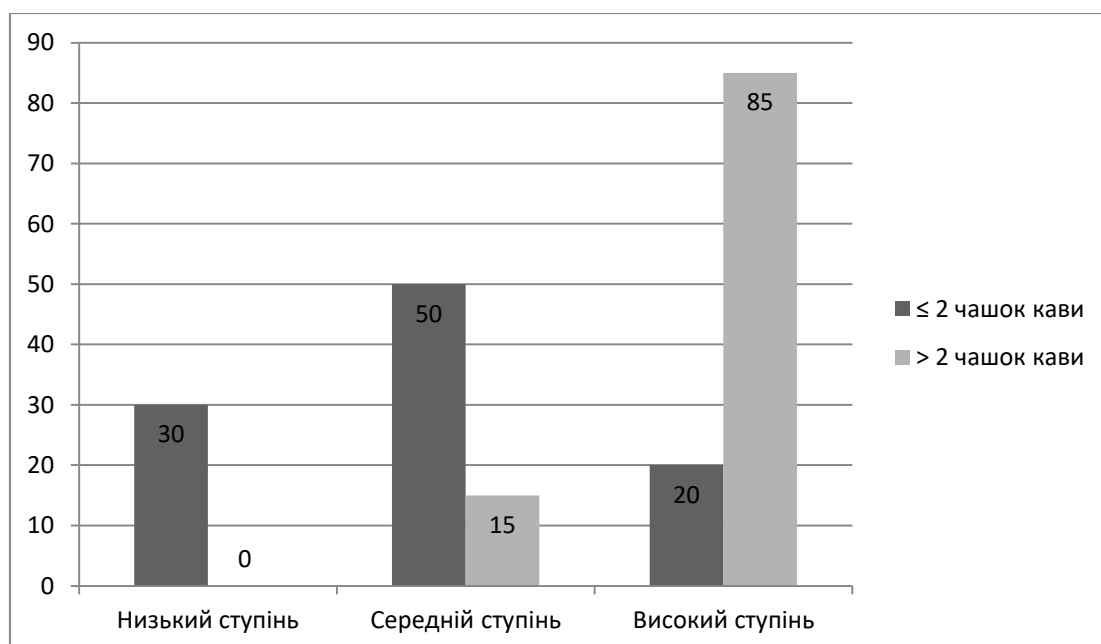


Рис. 6. Залежність між ступенем обсіменіння шлунка гелікобактер пілорі та кількістю випитої кави щодня (%)

Отже, хворі на ЦД II типу є групою ризику щодо інфікування НР-інфекцією. Такі шкідливі звички, як зловживання алкоголем, кавою, тютюнокуріння сприяють інфікуванню НР даних пацієнтів. З одного боку – НР-інфекція, з іншого – автономна діабетична полінейропатія є провідними етіопатогенетичними факторами ураження верхніх відділів ШКТ у хворих на ЦД II типу. Як показують результати наших досліджень, наявність вищевказаних негативних факторів сприяє більш швидкому прогресуванню та формуванню більш виражених змін з боку езофагогастро-дуоденальної зони. Відмова від шкідливих звичок у поєднанні із ерадикацією НР-інфекції може

лежати в основі профілактики прогресування ураження верхніх відділів ШКТ у хворих на ЦД II типу.

**Висновки.** 1. У хворих на ЦД II типу спостерігається висока частота інфікування НР (62,5%).

2. Факторами ризику інфікування гелікобактер пілорі у хворих з цукровим діабетом II типу є куріння, вживання алкоголю та надмірне зловживання кавою.

3. Виявлено зв'язок між кількістю вичурених цигарок, кількістю випитого алкоголю та кофеїну, і ступенем обсіменіння шлунка гелікобактер пілорі, а саме: підвищення ступеня обсіменіння слизової оболонки шлунка НР залежно від збільшення шкідливих звичок у хворих на ЦД II типу.

**Інформація про конфлікт інтересів.** Автори заявляють про відсутність конфлікту інтересів при виконанні наукового дослідження та підготовці даної статті.

**Інформація про фінансування.** Автори гарантують, що вони не отримували жодних винагород в будь-якій формі, здатних вплинути на результати роботи.

**Особистий внесок кожного автора у виконання роботи:**

**Сірчак Є.С.** – управління даними, концепція та дизайн дослідження, інтерпретація даних, критичний перегляд рукопису;

**Пацкун С.В.** – складання рукопису, збір даних та проведення дослідження.

#### **Список використаної літератури**

1. West R. Tobacco smoking: Health impact, prevalence, correlates and interventions. *Psychol Health*. 2017;32:1018–36.
2. Zhang L, Ren JW, Wong CC, Wu WK, Ren SX, Shen J, Chan RL and Cho CH. Effects of cigarette smoke and its active components on ulcer formation and healing in the gastrointestinal mucosa. *Curr Med Chem*. 2012;19:63–69.
3. Li LF, Chan RL, Lu L, Shen J, Zhang L, Wu WK, Wang L, Hu T, Li MX, Cho CH. Cigarette smoking and gastrointestinal diseases: the causal relationship and underlying molecular mechanisms (review). *International journal of molecular medicine*. 2014;34:372–80.
4. Park H, Park JJ, Park YM, Baik SJ, Lee HJ, Jung DH, et al. The association between Helicobacter pylori infection and the risk of advanced colorectal neoplasia may differ according to age and cigarette smoking. *J Helicobacter*. 2018;e12477.
5. Matsuzaki J, Suzuki H, Kobayakawa M, Inadomi JM, Takayama M, Makino K, Iwao Y, Sugino Y, Kanai T. Association of Visceral Fat Area, Smoking, and Alcohol Consumption with Reflux Esophagitis and Barrett's Esophagus in Japan. *PLoS One*. 2015;10:e0133865.
6. Kanakala VV, Thomas J, Vijayaraghavan S. Alcohol Consumption and Active Helicobacter Pylori Infection. *Clinical Gastroenterology and Hepatology*. 2017;15.1:18.
7. Chuang Y, Wu M, Yu F, Wang Y, Lu C, Wu D, et al. Effects of alcohol consumption, cigarette smoking, and betel quid chewing on upper digestive diseases: a large cross-sectional study and meta-analysis. *Oncotarget*. 2017;8(44).
8. Tamura M, Matsui H, Kaneko T, et al. Alcohol is an oxidative stress or for gastric epithelial cells: detection of superoxide in living cells. *J Clin Biochem Nutr* 2013;53:75–80.
9. Loguercio C, Tuccillo C, Federico A et al. Alcoholic beverages and gastric epithelial cell viability: effect on oxidative stress-induced damage. *J Physiol Pharmacol*. 2009;60(Suppl 7):87–92.
10. Ostaff MJ, et al. Chronic Heavy Alcohol Use is Associated with Upregulated Paneth Cell Antimicrobials in Gastric Mucosa. *Clinical and translational gastroenterology*. 2015;6.7:103.

**Стаття надійшла до редакції: 2.10.2017 р.**

## ПРАВИЛА ДЛЯ АВТОРІВ

Збірник наукових праць «Науковий вісник Ужгородського університету, серія «Медицина» є науковим періодичним фаховим виданням у таких галузях, як фундаментальні медичні науки, клінічна і експериментальна медицина і стоматологія.

Редакція збірника наукових праць «Науковий вісник Ужгородського університету, серія «Медицина» в своїй роботі дотримується розділу II «Рекомендацій щодо проведення, звітності, редагування та публікації наукової роботи у медичних журналах» Міжнародного комітету редакторів медичних журналів (<http://www.icmje.org/icmje-recommendations.pdf>).

Редакційна колегія приймає роботи українською та англійською мовами, які раніше не публікувалися та не подавалися до інших видань.

У збірнику наукових праць публікуються повнорозмірні оригінальні статті, огляди, лекції, короткі повідомлення, рекомендації практикуючим лікарям, опис випадків із практики, інформація про наукові форуми.

Усі рукописи анонімно рецензуються досвідченими фахівцями редколегії та редакційної ради журналу.

Авторський рукопис українською або англійською мовою надсилається до редакції в електронному варіанті, до якого додається один друкований примірник. У кінці статті автори ставлять свої підписи, дату.

Оформлення рукопису: формат сторінок – А4, шрифт Times New Roman, розмір шрифту – 14, інтервал між рядками – 1,5; поля: зліва, зверху та знизу – 20 мм, справа – 10 мм.

До рукопису додається:

- Офіційне направлення до редакції від установи, де працюють автори.

- Відомості про авторів. Послідовно вказати для всіх авторів рукопису: прізвище, ім'я, по батькові повністю, науковий ступінь, вчене звання, посада, місце роботи, навчання (найменування установи або організації, включаючи підрозділ, кафедру), адресу електронної пошти, ідентифікатор учасника ORCID (якщо наявний).

Обсяг статті – не менше 5 сторінок (включаючи таблиці, рисунки).

Обов'язкові складові статті та послідовність їх викладення:

1. УДК.

2. Ініціали та прізвища авторів. Ініціали і першу букву прізвища друкують великими літерами, інше – малими.

3. Адреса електронної пошти одного з авторів для листування.

4. Повна офіційна назва наукового чи навчального закладу, де працюють автори, факультет, кафедра, місто (курсивом). Якщо в дослідженні брали участь автори з різних установ, слід співвіднести назви установ і прізвища авторів за допомогою цифрових індексів у верхньому регістрі.

5. Назва статті без аббревіатур та скорочень. Тільки першу літеру назви друкують великою, інше – малими.

6. Текст резюме двома мовами – українською та англійською. Обсяг – не менше 1800 знаків. Резюме повинні повністю відповідати одне одному і містити коротко викладені вступ, мету дослідження, матеріали та методи, результати досліджень та їх обговорення, висновки. Першим друкують резюме мовою, якою написана стаття. Резюме англійською мовою (в разі статті англійською – українською) повинно повторити ініціали та прізвища авторів, повну назву наукового закладу чи установи, де працюють автори, факультет, кафедру, місто (курсивом), назву статті (без аббревіатур та скорочень). Прізвища авторів англійською повинні бути транслітеровані або за усталеною транслітерацією, використаною для попередньо опублікованих робіт, або за транслітерацією згідно з постановою КМУ №55 від 27.01.2010 «Про впорядкування транслітерації українського алфавіту латиницею» (<http://slovnnyk.ua/services/translit.php>). Географічні назви також транслітерувати відповідно до вимог законодавства.

7. Ключові слова.

8. Key words.

9. У тексті статті, якщо йдеться про викладення результатів наукових досліджень, необхідно виділити півжирним шрифтом такі пункти:

- Вступ.

- Мета дослідження.

- Матеріали та методи.

- Результати досліджень та їх обговорення.

- Висновки.

10. Інформація про конфлікт інтересів.

11. Інформація про фінансування.

12. Особистий внесок кожного автора у виконання роботи.

13. Список використаної літератури.

Конфлікт інтересів може виникати в тому випадку, якщо один з учасників процесу публікації та рецензування (автор, рецензент або редактор), має зобов'язання, які могли б вплинути на його думку. Причинами конфлікту інтересів можуть бути фінансові та особисті відносини, наукове суперництво, інтелектуальні пристрасті як безпосередньо учасників видавничої діяльності (авторів, рецензентів, редакторів), так і їх близьких родичів. Наявність конфлікту інтересів не може стати причиною відмови у

публікації. Виявлене редакцією приховування авторами потенційних або явних конфліктів інтересів може стати причиною відмови.

Автори повинні інформувати редакцію про джерело підтримки дослідження у вигляді грантів, обладнання, лікарських препаратів; гарантувати, що вони не отримували ніяких винагород ні в якій формі від фірм-виробників лікарських препаратів, медичного обладнання та матеріалів, у тому числі конкурентів, здатних вплинути на результати роботи. Зазначати розмір фінансування не потрібно.

Список використаної літератури повинен містити праці за останні 5 років. В оригінальних статтях цитують більше 10 джерел, в оглядах – більше 30.

Список використаної літератури нумерується по порядку, подається за порядком цитування і повинен бути оформленим за Ванкуверським стилем (Vancouver style) (<http://guides.lib.monash.edu/citing-referencing/vancouver>).

У тексті рукопису посилання на використані джерела позначаються відповідно цифрами в квадратних дужках. На автореферати і дисертації – не посилатися.

Якщо джерело літератури написано за допомогою кириличного алфавіту, то його бібліографічний опис здійснюється також за Ванкуверським стилем із обов'язковою подальшою транслітерацією відповідно до вимог законодавства. Назву статті можна або перекласти англійською, або транслітерувати.

Відповідно оформлене за Ванкуверським стилем кириличне джерело можна транслітерувати на сайтах

• українська транслітерація: <http://slovyk.ua/services/translit.php>

• російська транслітерація: <http://ru.translit.net>

Назви англomовних журналів скорочують відповідно до вимог Національної медичної бібліотеки США (<https://www.ncbi.nlm.nih.gov/nlmcatalog/journals%2021>). Назви журналів кирилицею не скорочують.

Після транслітерованого кириличного джерела в квадратних дужках вказати [In Ukrainian] або [In Russian].

Якщо у публікації є DOI, то його необхідно вказати останнім. Перед DOI не ставиться крапка, або інші розділові знаки.

Подаємо приклади (<https://goo.gl/mzwzJ5>) оформлення списку посилань за Ванкуверським стилем.

Стаття з журналу (1–6 авторів): Petitti DB, Crooks VC, Buckwalter JG, Chiu V. Blood pressure levels before dementia. Arch Neurol. 2005 Jan 12;62(1):112-6.

Nemets AI, Vavriv DM. Vzaimodeistvie vysokochastotnykh i nizkochastotnykh kolebanii v sinkhroniziruemom generatore. Izvestiia vysshikh uchebnykh zavedenii. Radioelektronika. 2015;58(12):53-61. [In Russian].

Polshchikov KO, Lavrut OO. Matematichna model protsesu obminu informatsiyu. Sistemi obrobki informatsiyi [Internet]. 2007;1(13):82–3. Available from: <http://sit.nuou.org.ua/article/view/39029>. [In Ukrainian] DOI 10.1109/25.966585

Стаття з журналу (7 і більше авторів): Hallal AH, Amortegui JD, Jeroukhimov IM, Casillas J, Schulman CI, Manning RJ, et al. Magnetic resonance cholangiopancreatography accurately detects common bile duct stones in resolving gallstone pancreatitis. J Am Coll Surg. 2005 Jun 12;200(6):869-75.

Baturyn SA, Diachenko NK, Lozhkin RN, Ilchenko AS, Kuriata LD, Shumko VH, et al. Rozrobka matematychnoi modeli vidkladannia sazhi u filtri vidpratsovanykh haziv avtomobilia. Visnyk Kharkivs'koho derzhavnoho tekhnichnoho universytetu. Seriya tekhnichni nauky. 2013; 4(67):75-9. [In Ukrainian].

Назви морфологічних структур у статті повинні відповідати Міжнародним анатомічній та гістологічній номенклатурам – українському стандарту, найменування фізичних величин та одиниць вимірювання – Міжнародній системі СІ. При викладенні методики експериментального дослідження слід підтвердити дотримання «Порядку проведення науковими установами дослідів, експериментів на тваринах», затвердженого наказом МОНМС України №249 від 01.03.2012.

Фотографії і діаграми надаються у електронному вигляді у тексті статті. Фотографії повинні бути чіткими із роздільною здатністю не менше 300 dpi, можуть бути як кольоровими, так і чорно-білими. Фотографії і діаграми у друкованому варіанті збірника будуть тільки чорно-білими. Відокремлення певних елементів діаграми або фотографії повинно забезпечити можливість їх відрізнення без використання кольорів.

Автор відповідає за зміст та достовірність матеріалу статті. Статті, що не відповідають Правилам, не публікуються.

Друкований варіант статті разом із CD/DVD диском просимо надсилати за адресою:  
88000, м. Ужгород, площа Народна, 1.

Деканат медичного факультету УжНУ: в редакцію журналу  
«Науковий вісник Ужгородського університету», серія «Медицина».  
E-mail: [anatomy.uzh@gmail.com](mailto:anatomy.uzh@gmail.com)

Телефон секретаря редколегії: +38050 9135074 (з 14.00 до 17.00)

#### **ВИМОГИ ДО ЕЛЕКТРОННОГО ВАРІАНТУ СТАТТІ**

Стаття надсилається на адресу редколегії: [anatomy.uzh@gmail.com](mailto:anatomy.uzh@gmail.com), набраною в текстовому редакторі «Word for Windows» 2007–2016. Шрифт – «Times New Roman».

**Не допускається:** розставлення переносів, застосування стилів, розривів розділів або сторінок. Для вставки символів використовується шрифт «Symbol».

**Вимоги до файлу:** файл називається за прізвищем першого автора українською мовою. Всі складові статті, включаючи таблиці та рисунки, повинні міститися в одному файлі. Таблиці виконуються лише у книжному форматі. Кожна стаття надсилається окремим файлом.

**Збірник наукових праць**

**НАУКОВИЙ ВІСНИК  
УЖГОРОДСЬКОГО УНІВЕРСИТЕТУ**

***Серія: Медицина***

Випуск 1 (57)

2018

*Комп'ютерний дизайн та верстка:*  
**Жуков С.Є.**

*Літературне редагування та коректура:*  
**Токар М.С.**

Підписано до друку 10.07.2018 р.  
Наклад 110 прим.