

Мельник Альона Олександрівна,
кандидат медичних наук, доцент,
заступник директора
Навчально-науковий інститут стоматології,
доцент кафедри ортодонції,
Національний медичний університет імені О.О. Богомольця
melnik.alona@gmail.com
<https://orcid.org/0000-0001-9397-5445>
м. Київ, Україна

Канюра Олександр Андрійович,
доктор медичних наук, професор,
проректор з науково-педагогічної та лікувальної роботи,
професор кафедри ортодонції,
Національний медичний університет імені О.О. Богомольця
kaniura@ukr.net
<https://orcid.org/0000-0002-6926-6283>
м. Київ, Україна

Філоненко Валерій Володимирович,
доктор медичних наук, професор,
заступник директора Навчально-наукового інституту стоматології,
професор кафедри ортодонції,
Національний медичний університет імені О.О. Богомольця
valeriifilonenko@gmail.com
<https://orcid.org/0000-0003-1060-9058>
м. Київ, Україна

Єфименко Владислав Петрович,
кандидат медичних наук, доцент,
доцент кафедри щелепно-лицьової хірургії,
Національний медичний університет імені О. О. Богомольця
iefymenko_vlad@ukr.net
<https://orcid.org/0000-0001-9926-8901>
м. Київ, Україна

Хірургічні аспекти мультидисциплінарного підходу до лікування дітей із синдромальною макрогlossenією

Реструктуризація, гіпер- або гіпотонус, видозміна положення та форми язика, зазвичай, зі збільшенням розмірів відображається порушеннями його функціональної здатності та анатомо-топографічних співвідношень із оточуючими тканинами щелепно-лицьової ділянки.

Мета – асистематизувати досвід та установити закономірності хірургічних аспектів мультидисциплінарного підходу до лікування дітей із макрогlossenією.

Предметом наукового інтересу були пацієнти з підтвердженою або непідтвердженою, молекулярно-генетичним тестуванням, синдромальною патологією (n=13).

Зважаючи, що макрогlossenія є критерієм призначенням хірургічних утручань за умови порушення життєво важливих функцій, у роботі описані два клінічні кейси пацієнтів із підтвердженим та не підтвердженим молекулярно-генетичними тестами синдромом Veswith-Wiedemann, яким проводилася часткова резекція язика. Наголошено, що на ступені порушення функцій слід акцентувати увагу також при проведенні і плануванні ортодонтичного профілактичного лікування. Об'єктивна неможливість профілактики більшості синдромальних патологій, проявами яких є збільшений у розмірах язик, указує на необхідності зосередження у обмеженні його негативного впливу на ріст лицевого скелету. Консервативне лікування складається з заходів для зменшення запалення та кровотечі язика. Інвазивне хірургічне лікування, за необхідності, спрямоване на зменшення розміру, зберігаючи при цьому рухливість та функцію язика.

Завданням щелепно-лицьового хірурга у мультидисциплінарному супроводі пацієнтів із підтвердженою або непідтвердженою, молекулярно-генетичним тестуванням, синдромальною патологією при експліцитній макрогlossenії полягає у зменшенні розмірів язика (субтотальна резекція) при збереженні його функціональних можливостей. Це полегшує дихання, відновлює когнітивні функції, сприяє результативності ортодонтичного лікування пацієнтів та покращує якість життя.

Ключові слова: щелепно-лицьова ділянка, ротова порожнина, діти, резекція, язик, синдром, відкритий прикус.

Melnyk Alona Oleksandrivna, Candidate of Medical Sciences, Associate Professor, Deputy Director of the Educational and Research Institute of Dentistry, Associate Professor of the Department of Orthodontics, Bogomolets National Medical University, melnik.alona@gmail.com, <https://orcid.org/0000-0001-9397-5445>, Kyiv, Ukraine

Kaniura Oleksandr Andriyovych, Doctor of Medical Sciences, Professor, Vice-Rector for Scientific-Pedagogical and Clinical Work, Professor of the Department of Orthodontics, Bogomolets National Medical University, kaniura@ukr.net, <https://orcid.org/0000-0002-6926-6283>, Kyiv, Ukraine

Filonenko Valerii Volodymyrovych, Doctor of Medical Sciences, Professor, Deputy Director of the Educational and Research Institute of Dentistry, Professor of the Department of Orthodontics, Bogomolets National Medical University, valeriifilonenko@gmail.com, <https://orcid.org/0000-0003-1060-9058>, Kyiv, Ukraine

Iefymenko Vladyslav Petrovych, Candidate of Medical Sciences, Associate Professor, Associate Professor of the Department of Maxillofacial Surgery, Bogomolets National Medical University, iefymenko_vlad@ukr.net, <https://orcid.org/0000-0003-4705-7576>, Kyiv, Ukraine

Surgical aspects of a multidisciplinary approach to the treatment of children with syndromic macroglossia

Restructuring, hyper- or hypotonus, modification of the position and shape of the tongue, usually with an increase in size, is reflected in violations of its functional ability and anatomical and topographic relationships with the surrounding tissues of the maxillofacial region.

Goal: To systematize experience and establish patterns of surgical aspects of a multidisciplinary approach to the treatment of children with macroglossia.

The subject of scientific interest was patients with confirmed or unconfirmed, by molecular genetic testing, syndromic pathology (n=13).

Considering that macroglossia is a criterion for the appointment of surgical interventions in case of violation of vital functions, the paper describes two clinical cases of patients with confirmed and not confirmed by molecular genetic tests Beckwith-Wiedemann syndrome, who underwent partial tongue resection. It is emphasized that the degree of functional impairment should also be emphasized when conducting and planning orthodontic preventive treatment. The objective impossibility of preventing most syndromic pathologies, the manifestations of which are an enlarged tongue, indicates the need to focus on limiting its negative impact on the growth of the facial skeleton. Conservative treatment consists of measures to reduce inflammation and bleeding of the tongue. Invasive surgical treatment, if necessary, is aimed at reducing the size while maintaining the mobility and function of the tongue.

The task of the maxillofacial surgeon in the multidisciplinary support of patients with confirmed or unconfirmed, molecular genetic testing, syndromic pathology in explicit macroglossia is to reduce the size of the tongue (subtotal resection) while preserving its functionality. This facilitates breathing, restores cognitive functions, contributes to the effectiveness of orthodontic treatment of patients and improves the quality of life.

Key words: maxillofacial area, oral cavity, children, reduction, tongue, syndrome, open bite.

Вступ. Реструктуризація, гіпер- або гіпотонус, видозміна положення та форми язика, зазвичай, зі збільшенням розмірів відображається порушеннями його функціональної здатності та анатомо-топографічних співвідношень із оточуючими тканинами щелепно-лицьової ділянки [1-7]. Надмірний розвиток сполучних та м'язових тканин, мутації генів, зміни геномного імпринтингу та ін. відмічається при певних синдромах, з-поміж яких Beckwith-Wiedemann, Down, Simpson-Golabi-Behmel. Так, у пацієнтів із синдромом Beckwith-Wiedemann збільшення розмірів язика характерні для 80-99% випадків [7-12].

Мультидисциплінарний підхід у роботі з дітьми із підтвердженою або непідтвердженою, молекулярно-генетичним тестуванням, синдромальною патологією спрямований на компенсаторне лікування проявів основного синдрому, а також супутніх захворювань, але першочергово залежить від характеристик синдромального симптомокомплексу. Проблемні задачі, як загально-медичного та стоматологічного спрямування, вирішуються за умови розробки схем реабілітаційних заходів, складність яких напряму залежить від вираженості синдромальних проявів. Мультидисциплінарну роботу проводять команда у складі: педіатра/сімейного лікаря, неонатолога, генетика, дитячого пульмонолога, кардіолога, ендокринолога, отоларинголога, онколога, дитячого стоматолога, щелепно-лицьового хірурга, анестезіолога, психолога, нефролога, ортодонта, логопеда [9-16].

На даний час в українських та зарубіжних наукових літературних джерелах немає опублікованих проспективних рандомізованих досліджень, що порівнюють методи лікування макроглосії. Враховуючи взаємозв'язок між тяжкістю симптомів синдромальної патології з ризиком стійких зубощелепних змін, не втрачає важливості питання мультидисциплінарного підходу до лікування дітей із синдромальною макроглосією, включаючи його хірургічні аспекти, а саме оптимізацію та обґрунтування термінів і послідовність хірургічних втручань.

Мета – систематизувати досвід та установити закономірності хірургічних аспектів мультидисциплінарного підходу до лікування дітей із макроглосією.

Методологія та методи дослідження. Предметом наукового інтересу були пацієнти з підтвердженою або непідтвердженою, молекулярно-генетичним тестуванням, синдромальною патологією (n=13). Підтверджений синдром Beckwith-Wiedemann був встановлений у одного, синдром Down – у двох. Збільшення розмірів язика, функціональні та анатомічні порушення пов'язані з ним, без підтвердженого молекулярно-генетичного тесту – у 10.

Виклад основного матеріалу дослідження. Макросомію, гіперінсулінізм, дефекти черевної стінки, ниркові кісти та вроджену ваду серця у пацієнта Р., 2017 р.н. було встановлено при народженні. Разом із тим у дитини спостерігалось: утруднене дихання, унеможливлення ковтання, постійна слинотеча та відкритий рот. Зна-

чна частина язика розташовувалася за межами ротової порожнини. Це не дозволяло проводити вигодовування природнім шляхом та призвело до зниження сатурації кисню. Розміри язика були значно збільшеними, на виступаючих частинах відмічалися тріщини (рис. 1).

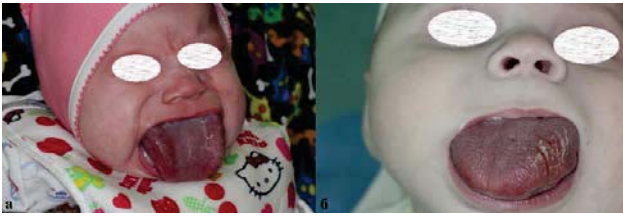

Рис. 1. Збільшений у розмірах язик пацієнта Р. у 3 міс (а) та 6 міс (б)

Лікування із призначенням етіотропної терапії було спрямоване на причину захворювання призначалося з перших днів життя.

У результаті проведеного у 2 міс. молекулярно-генетичного тесту, метиловання та дозовий аналіз хромосоми 11p15.5 методом мультиплексної метиловання-специфічної ампліфікації залежної від лігації проб (MS-MLPA) із використанням набору MRC-Holland MEO30-C1 встановлено значну втрату материнського патерну метиловання в KCNQ1/KCNQ1 імпринтинг-центрі (ICR2) зі значним підсиленням метиловання в H19-IGF2 імпринтинг-центрі (ICR1). Такий характер змін надав можливість підтвердити синдром Beckwith-Wiedemann.

У 6 міс провели перше хірургічне втручання на язичку – часткову резекцію. На час операції його довжина становила 100 мм, а ширина 65 мм. Втручання із вико-

ристанням ультразвукового ножа дозволило зменшити довжину на 35 мм, а ширину на 30 мм (рис. 2).

Після першого хірургічного втручання на язичку його розміри продовжували збільшуватися і в 1 рік становили 74×48×41 мм. При цьому верхівка знову випинала за межі ротової порожнини, корінь – у простір ротоглотки. Магнітно-резонансна терапія (МРТ) з внутрішньовенним контрастуванням засвідчила звуження просвіту ротоглотки до 5×9 мм, значну компресію завіси і мигдаликів піднебіння та частково надгортанника і під'язикових залоз. Стінки гортані, грушоподібні синуси носоглотки, відносно симетричні частки щитоподібної залози були суттєво не зміненими. Результати вимірювання МРТ у 2 роки засвідчили сталий прогрес збільшення органу, розміри якого становили 79×51,1×44,6 мм (рис. 3).

Разом із тим відмічали розміщення язика на нижній губі, або навіть на підборідді у статичному стані. Рот був постійно відкритим. Підтримувати фізіологічне змикання дитина могла лише прикладаючи зусилля. Додатково спостерігалася підвищена саливація, тріщини та огрубіння на виступаючих частинах. Причиною синюшного відтінку був венозний застій. Були порушені функції дихання, жування та ковтання. Сатурація кисню знижена (рис. 4).

У 2,5 років провели повторне хірургічне втручання з використанням ультразвукового ножа. Розміри язика зменшилися на 15 мм (рис. 5).

Пацієнту також проводилася низка оперативних втручань із поетапної реконструкції омфалоцеле, а етіотропна терапія мала спрямування на причину захворювання. Розміри язика дозволили забезпечити повноцінне харчування та підтримку інших життєво важливих функцій (рис. 6).

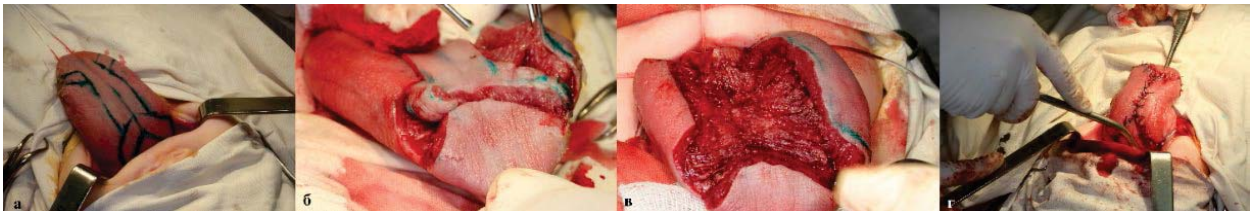


Рис. 2. Етапи першого хірургічного втручання на язичку пацієнта Р. (а-г)

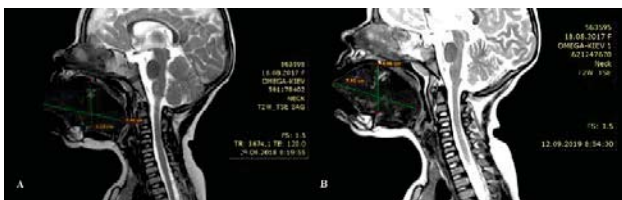


Рис. 3. Магнітно-резонансна терапія пацієнта Р. у 1 (а) та 2 роки (б)

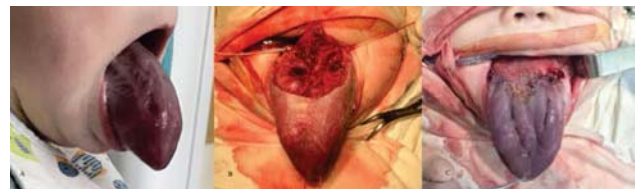


Рис. 5. Язык пацієнта Р. до (а), у процесі (б) та після повторного хірургічного втручання

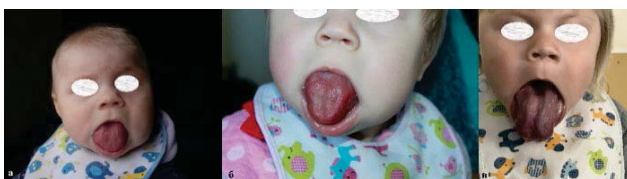

Рис. 4. Збільшений у розмірах язик пацієнта Р. у 8 міс (а), 1,5 років (б) та 2,5 років (в)

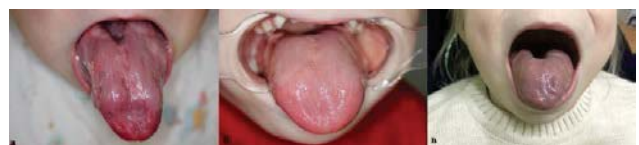

Рис. 6. Язык пацієнта Р. у 3 (а), 3,5 (б) та 6 (в) років

Розміри язика негативно вплинули на загальний розвиток зубощелепного апарату та співвідношення між зубними рядами. У пацієнта сформувався відкритий прогенічний прикус. Звертаючи увагу на зміни у антропометричних параметрах зубних рядів, слід зазначити, що у віці 6 років міжкліва ширина на верхній щелепі становила 40,4 мм, міжмолярна – 55,3 мм, що суттєво перевищувало вікову норму. Довжина передньої ділянки зубних рядів також була суттєво збільшеною. Зміни у антропометричних параметрах підтверджують судження, що анатомо-морфометричні показники язика мають кореляційні зв'язки з розмірами зубних рядів, а як наслідок – із видом їх змикання. Ортодонтичне профілактичне лікування провадили з використанням функціональних та фіксуючих апаратів (рис. 7).

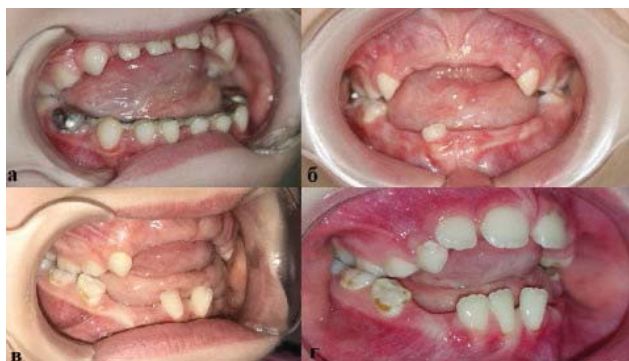

Рис. 7. Співвідношення між зубними рядами пацієнта Р. у 4 (а), 6 (б), 7 (в) та 8 (г) років

Синдромність макрогლოსії не завжди вдається підтвердити молекулярно-генетичним тестуванням відразу. При народженні дитини лікування гіпоглікемії, наявність пухлин, зниження сатурації потребують негайних втручань. У випадках, коли клінічні симптоми однозначні, діагноз можна встановити без підтвердження тестом. Проводити молекулярно генетичні дослідження можна пізніше. У окремих випадках їх результати можуть бути негативними.

Так, пацієнт К., 2015 р.н., від народження порушення імпринтингу в 11p15.5-ділянці генома, де містяться два імпринтинг-центри (IC1 та IC2), які регулюють експресію генів, що пов'язані з ростом та розвитком не було підтверджено генетично. Причиною цього може бути мутація в інших генах або мозаїчність фенотипу. Дитина мала усі клінічні ознаки синдрому Beckwith-Wiedemann, у тому числі значно збільшений язик, що перешкоджало виконанню життєво важливих функцій.

Хірургічне втручання – часткову резекцію язика з використанням ультразвукового ножа проводили у 1 рік (рис. 8).

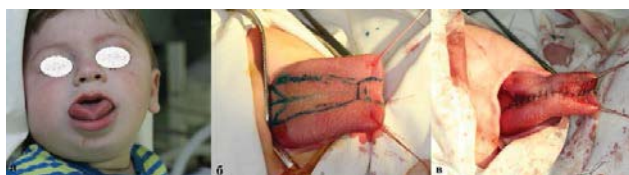


Рис. 8. Збільшений у розмірах язик пацієнта К. (а) та етапи першого хірургічне втручання (б, в)

Після першого хірургічного втручання розміри язика продовжували збільшуватися. Повторну резекцію проводили у 2,5 роки (рис. 9).

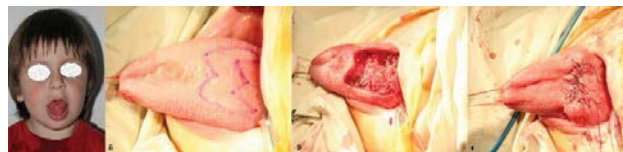

Рис. 9. Збільшений у розмірах язик пацієнта К. (а) та етапи повторного хірургічного втручання (б-г)

Як результат впливу язика, у пацієнта К. також сформувався передній відкритий прогенічний прикус (рис. 10). Ортодонтичне профілактичне лікування провадили з використанням функціональних та фіксуючих апаратів.

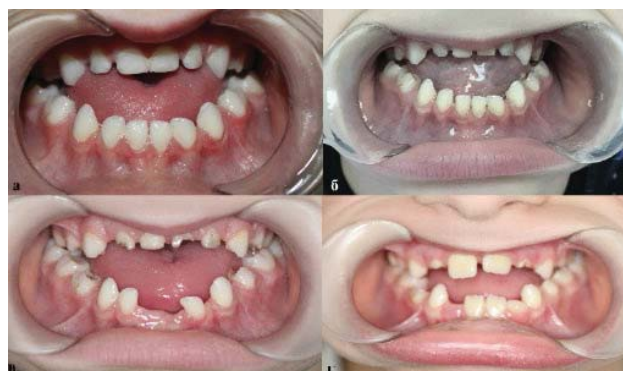

Рис. 10. Співвідношення між зубними рядами пацієнта К. у 3,5 (а), 6,5 (б), 7,5 (в) та 8,5 (г) років

Двоє пацієнтів, язик яких був збільшеним, мали підтверджені аналізом каріотипу синдром Down. Окрім цього у них відмічали аномалії розвитку органів і систем характерних для даного синдрому. З боку зубощелепного апарату відмічали ретенцію зубів, аномалії форми та розміру зубних дуг та відкритий прикус. Макрогლოსія при синдромі Down мала іншу природу ніж при синдромі Beckwith-Wiedemann. Її причиною є зниження тону м'язів. Ортодонтичне профілактичне лікування проводили з використанням стандартних та індивідуальних функціональних ортодонтичних апаратів.

Отже, слід зазначити, що макрогლოსія є критерієм призначенням хірургічних втручань за умови порушення життєво важливих функцій. На ступені порушення функцій у роботі із зазначеним контингентом дітей слід акцентувати увагу також при проведенні і плануванні ортодонтичного профілактичного лікування. Об'єктивна неможливість профілактики більшості синдромальних патологій, проявами яких є збільшений у розмірах язик, указує на необхідності зосередження у обмеженні його негативного впливу на ріст лицевого скелету. Консервативне лікування складається з заходів для зменшення запалення та кровотечі язика. Інвазивне хірургічне лікування, за необхідності, спрямоване на зменшення розміру, зберігаючи при цьому рухливість та функцію язика.

Описано багато способів зменшення розміру язика в ротовій порожнині шляхом відкритого хірургічного видалення м'язової частини язика [20–24]. Сьогодні більшість операцій із часткової резекції язика проводиться шляхом видалення тканини язика по середній лінії за допомогою клиноподібної та/або «замкової щілини» редукції. Основне нейроваскулярне постачання язика – язична артерія/нерв та під'язиковий нерв – входять у латеральну частину язика та продовжуються вперед, не перетинаючи середню лінію. Це дозволяє видаляти значні масиви тканин язика по середній лінії, не значно впливаючи рухливості та чутливості язика та не порушуючи судинну систему. Інтраопераційний доплер-контроль виявлення положення язичної артерії дозволяє визначити, який об'єм тканин язика можна видалити без ризику некрозу язика. Використання кутових судинних затискачів, розміщених медіально та паралельно язичної артерії під час резекції, зменшує інтраопераційну кровотечу, збільшує операційний доступ та ефективність самого втручання. Хірургічне зменшення язика дозволяє змінювати його розмір у трьох вимірах. Просте клиноподібне видалення по середній лінії зменшує ширину/довжину язика, а якщо довжина язика надмірна, для подальшого зменшення довжини можна використовувати видалення у вигляді «замкової щілини». Крім того, видалення тканини латерально від середньої лінії дозволить зменшити висоту язика за допомогою прийому «лаваша». Описані процедури латерального зменшення язика та зменшення кінчика язика можуть негативно вплинути на його чутливість, що може порушувати мовлення та ковтання. Відкриті та ендоскопічні хірургічні методи резекції основи язика або судинних пухлин (в т.ч. мигдаликів) можуть бути виконані для покращення прохідності верхніх дихальних шляхів при лікуванні порушень дихання під час сну, хропіння та апное.

Не вирішенням залишається питання часу проведення резекції язика. У цьому питанні, а також питанні обсягу втручання, не може бути однозначної відповіді [17–24]. Причиною цього, на наш погляд, є індивідуальність випадків. Досить часто, включно із двома клінічними кейсами, описаними нами, при макрогლოსії проводиться багатоетапна резекція. У окремих випадках на початковій стадії приймається рішення про консервативне лікування намагаючись уникнути складного хірургічного втручання. Інколи це не вдається. Так, Hotokezaka H. та співавт. описують клінічний випадок із лікуванням на початковому етапі без хірургії на язичку, але рецидив у ретенційному періоді змусив вдатися до резекції [28].

У випадку, описаному Hikita R. та співавт. часткову резекцію язика пацієнта із синдромом Beckwith-Wiedemann проводили у ранньому віці. У подальшому було тривале спостереження та ортодонтичне ліку-

вання. На завершальному етапі реабілітації проводили ортогнатичне втручання [9].

Balaji S.M. припускає, що консервативним та ортодонтичним лікуванням вдається обмежитись виключно при збільшеннях язика незначного ступеню [19]. Зважаючи, що іншим пацієнтам із збільшеним розміром язика оперативних втручань нами не проводилося, найбільш прийнятною позицією, на наш погляд, є тактика консервативного лікування, але при унеможливленні життєво важливих функцій – часткова резекція.

Кобляційний пристрій також може бути використаний для зменшення розміру основи язика, але ці методи є суперечливими [25–27]. Описане підслизове видалення тканини основи язика за допомогою кобляції, але поточний досвід обмежений. Більшість досвіду кобляційної редукції основи язика здійснюється шляхом видалення слизової оболонки та м'язової тканини від середньої лінії основи язика. Залишається з'ясувати, чи можна ширше використовувати кобляційну хірургію основи язика, особливо у дітей. Коли збільшення язика зумовлене судинними мальформаціями, необхідно ретельно визначити тип мальформації. Якщо переважають лімфатичні судини, контроль запалення є важливим перед будь-яким типом хірургічної резекції язика; інакше язик може регіпертрофуватися. У випадках, якщо язик збільшений внаслідок судинної мальформації, займає місце в оклюзійній площині, травма зубів від жування викликає кровотечу. У цій ситуації редукція язика зменшить і навіть зупинить кровотечу. Для великих, переважно венозних мальформацій, що зачіпають язик, необхідно ретельне передопераційне планування для зменшення крововтрати під час процедури редукції язика. Це може включати серійне інтерстиціальне лазерне лікування або склеротерапію перед хірургічною резекцією. Передопераційна оцінка та лікування цього типу ураження можуть включати потребу в інтраопераційних препаратах крові або сучасних гемостатичних засобах. Зазвичай операцію з редукції язика можна виконати без трахеотомії за умови, що передопераційні дихальні шляхи стабільні та не очікується значного післяопераційного набряку. Однак, редукцію язика часто проводять, коли трахеотомія існує через обструкцію дихальних шляхів, викликану макрогლოსією. За наявності трахеотомії операцію з редукції язика можна відкласти до досягнення оптимальних медичних умов для операції.

Висновки з дослідження. Завданням щелепно-лицевого хірурга у мультидисциплінарному супроводі пацієнтів із підтвердженою або непідтвердженою, молекулярно-генетичним тестуванням, синдромальною патологією при експліцитній макрогლოსії полягає у зменшенні розмірів язика (субтотальна резекція) при збереженні його функціональних можливостей. Це полегшує дихання, відновлює когнітивні функції, сприяє результативності ортодонтичного лікування пацієнтів та покращує якість життя.

Інформація про конфлікт інтересів. Конфлікту інтересів немає.

Інформація про фінансування. Автори гарантують, що вони не отримували жодних винагород у будь-якій формі, здатних вплинути на результати роботи.

Особистий внесок кожного автора у виконання роботи: Мельник А.О. – ідея, мета, збір матеріалу дослідження, аналіз отриманих результатів, підготовка тексту статті; Канюра О.А. – мета, аналіз отриманих результатів; Філоненко В.В. – аналіз отриманих результатів, підготовка тексту статті; Єфименко В.П. – ідея, збір матеріалу дослідження.


ЛІТЕРАТУРА

1. Melnyk AO, Bidenko NV, Filonenko VV, Iefimenko VP, Kiselyova NV. Multidisciplinary approach to the rehabilitation of children with macroglossia. *Kharkiv Dental Journal*. 2025;2(4):192-204. doi: 10.26565/3083-5607-2025-4-07 [In Ukrainian]
2. Melnyk A, Filonenko V. Clinical and phonetic features of dentognathic deformations, their orthodontic treatment (Chapter). In: Ardelean LC and Rusu L-CC, editors. *Human teeth – from function to esthetics*. UK: IntechOpen. 2023. pp. 315-333. doi: 10.5772/intechopen.109636
3. Melnyk AO, Kaniura AA, Filonenko VV. Macroglossia: signs, symptoms, methods of diagnostic and treatment, influence on the formation of dentognathic deformations. *Bulletin of dentistry*. 2024;4(129):164-173. doi: 10.35220/2078-8916-2024-54-4.30 [In Ukrainian]
4. Ruscelloa DM, Douglasa C, Tysona T, Durkeeb M. Macroglossia: a case study. *J Commun Disord*. 2005;38(2):109-122. doi: 10.1016/j.jcomdis.2004.06.001
5. Deshkar M, Thosar NR, Kabra SP, Yeluri R, Rath NV. The influence of the tongue on the development of dental malocclusion. *Cureus*. 2024;16(5): e61281. doi: 10.7759/cureus.61281
6. Li K, Hua H, Wie P. Macroglossia. *J Am Dent Assoc*. 2023;154(4):350-354. doi: 10.1016/j.adaj.2022.02.006
7. Kutti Sridharan G, Rokkam VR. Macroglossia. In: StatPearls [Internet]. Treasure Island (FL): StatPearls. 2023. URL: <https://www.ncbi.nlm.nih.gov/books/NBK560545/>
8. Cohen JL, Cielo CM, Kupa J, Duffy KA, Hathaway ER, Kalish JM, Taylor JA. The utility of early tongue reduction surgery for macroglossia in Beckwith-Wiedemann syndrome. *Plast Reconstr Surg*. 2020;145(4):803-813. doi: 10.1097/PRS.0000000000006673
9. Hikita R, Kobayashi Y, Tsuji M, Kawamoto T, Moriyama K. Long-term orthodontic and surgical treatment and stability of a patient with Beckwith-Wiedemann syndrome. *Am J Orthod Dentofacial Orthop*. 2014;145(5):672-684. doi: 10.1016/j.ajodo.2013.08.019
10. Miyawaki S, Oya S, Noguchi H, Takano-Yamamoto T. Long-term changes in dentoskeletal pattern in a case with Beckwith-Wiedemann syndrome following tongue reduction and orthodontic treatment. *Angle Orthod*. 2000;70:326-331. doi: 10.1043/0003-3219(2000)070<0326:LTCIDP>2.0.CO;2
11. Meazzini MC, Besana M, Tortora C, Cohen N, Rezzonico A, Ferrari M, Autelitano L. Long-term longitudinal evaluation of mandibular growth in patients with Beckwith-Wiedemann syndrome treated and not treated with glossectomy. *J Craniomaxillofac Surg*. 2020;48(12):1126-1131. doi: 10.1016/j.jcms.2020.09.004
12. Wang KH, Kupa J, Duffy KA, Kalish JM. Diagnosis and management of Beckwith-Wiedemann syndrome. *Front Pediatr*. 2020;7:562. doi: 10.3389/fped.2019.00562
13. Giancotti A, Romanini G, Docimo R, Arcuri C. Clinical treatment of oral manifestations of Beckwith-Wiedeman syndrome in a child. *J Clin Pediatr Dent*. 2003;27(4):377-380. doi: 10.17796/jcpd.27.4.6356k0231w213386
14. Nerurkar S, Kamble R, Kaiser J. Non-extraction orthodontic treatment protocol of moderate crowding. *Cureus*. 2023;15(4):e37483. doi: 10.7759/cureus.37483
15. Koycheva I. Orthodontic Treatment Protocols [eBook]. Sofia: Unicorn Publishing Group. 2020. 184 p.
16. de Felício CM, Ferreira CLP. Protocol of orofacial myofunctional evaluation with scores. *Int J Pediatr Otorhinolaryngol*. 2008;72(3):367-375. doi: 10.1016/j.ijporl.2007.11.012
17. Mittal TK, Achal K, Taylor JT, Kindelan JD. Partial glossectomy as an adjunct to orthodontic treatment of anterior open bite associated with macroglossia: a case report. *Dental Update*. 2025;14(1):707-709. URL: <https://www.orthodontic-update.co.uk/content/orthodontics/partial-glossectomy-as-an-adjunct-to-orthodontic-treatment-of-anterior-open-bite-associated-with-macroglossia-a-case-report/>
18. Marsh JL, Perlyn CA. Beckwith-Widemann macroglossia: the role of surgical tongue reduction. *Cleft Palate Craniofac J*. 2024;61(4):599-609. doi: 10.1177/10556656221148900
19. Balaji SM. Reduction glossectomy for large tongues. *Ann Maxillofac Surg*. 2013;3(2):167-172. doi: 10.4103/2231-0746.119230
20. McCrossan S, Martin S, Hill C. Tongue reduction for macroglossia. *J Craniofac Surg*. 2021;32(5):1856-1859. doi: 10.1097/SCS.00000000000007276
21. Kim DW, Kim JK, Huh G, Lee DY, Kwon SK. Tongue reduction surgery improves mandibular prognathism in Beckwith-Wiedemann syndrome without compromising tongue function. *Clin Exp Otorhinolaryngol*. 2023;16(1):67-74. doi: 10.21053/ceo.2022.00976
22. Ainuz BY, Geisler EL, Hallac RR, Perez JK, Seaward JR, Kane AA. Anterior “W” Tongue reduction for macroglossia in Beckwith-Wiedemann syndrome. *Cleft Palate-Craniofac J*. doi: 10.1177/10556656211036607
23. Thuman J, Zilinskas K, Hoey A, Brantley R, Scomacao I, Patel N. Macroglossia and the Current Evidence of Surgical and Clinical Management. *J Craniofac Surg*. 2025. doi: 10.1097/SCS.00000000000011849
24. Gasparini G, Saltare A, Carboni A, Maggiulli F, Becelli R. Surgical management of macroglossia: discussion of 7 cases. *Oral Surg Oral Med Oral Pathol Oral Radiol Endod*. 2002;94:566-571. doi: 10.1067/moe.2002.127583
25. Bahgat A, Bahgat Y, Alzahrani R, Montevecchi F, Cammaroto G, Vicini C. Transoral endoscopic coblation tongue base surgery in obstructive sleep apnea: resection versus ablation. *J Otorhinolaryngol Relat Spec*. 2020;82(4):201-208. doi: 10.1159/000506994
26. Iannella G, Bellizzi MG, Eplite A., Meccariello G. Base of tongue surgery for obstructive sleep apnea treatment in a multilevel setting: trans-oral robotic surgery (TORS) vs endoscopic coblation surgery. *Indian J Otolaryngol Head Neck Surg*. 2025. doi: 10.1007/s12070-025-06278-7
27. Lu Y-A, Wang C-J, Chiang Y-T, Li H-Y. Volumetric changes after coblation ablation tongue (CAT) in obstructive sleep apnea patients. *J of Clin Med*. 2022;11(14):4186. doi: 10.3390/jcm11144186
28. Hotokezaka H, Matsuo T, Nakagawa M, Mizuno A, Kobayashi K. Severe dental open bite malocclusion with tongue reduction after orthodontic treatment. *Angle Orthod*. 2001;71(3):228-236. doi: 10.1043/0003-3219(2001)071<0228:SDOBM W>2.0.CO;2

Дата першого надходження статті до видання: 29.01.2026

Дата прийняття статті до друку після рецензування: 25.02.2026

Дата публікації (оприлюднення) статті: 29.05.2026



Стаття поширюється на умовах ліцензії відкритого доступу CC BY 4.0