

**Комар Тетяна Василівна,**  
асистент кафедри патологічної анатомії,  
Буковинський державний медичний університет  
[komar.tetiana.ls14@bsmu.edu.ua](mailto:komar.tetiana.ls14@bsmu.edu.ua)  
<https://orcid.org/0000-0002-2525-562X>  
м. Чернівці, Україна

**Хмара Тетяна Володимирівна,**  
доктор медичних наук,  
професор кафедри анатомії людини імені М.Г. Туркевича,  
Буковинський державний медичний університет  
[khmara.tv.6@gmail.com](mailto:khmara.tv.6@gmail.com)  
<https://orcid.org/0000-0001-8023-5181>  
м. Чернівці, Україна

### Анатомічна мінливість підшкірних вен нижньої кінцівки у плодів людини

**Актуальність.** Новітні малоінвазивні методи кардинально змінили клінічний ландшафт хірургії варикозного розширення вен, скоротили час відновлення після операції. Всі ці зміни стали можливими завдяки неупинному поглибленню знань про топографо-анатомічні особливості великої та малої підшкірних вен у різні періоди онтогенезу людини.

**Мета.** З'ясувати топографо-анатомічні взаємовідношення великої та малої підшкірних вен у плодів людини 4-8 місяців.

**Методи.** Дослідження проведено на препаратах нижніх кінцівок 26 плодів людини 81,0-310,0 мм тім'яно-куприкової довжини (ТКД) без зовнішніх ознак анатомічних відхилень чи аномалій розвитку кісткових, фасціальном'язових і судинно-нервових структур нижніх кінцівок за допомогою макромікроскопічного препарування, ін'єкції судин та морфометрії.

**Результати.** У плодів людини 4-8 місяців велика підшкірна вена проходить безпосередньо під фасцією гомілки, частково у підшкірній клітковині, оскільки формування останньої на цій стадії онтогенезу ще продовжується. У більшості досліджених плодів спостерігався класичний варіант топографії великої та малої підшкірних вен правої і лівої нижніх кінцівок. У деяких випадках виявлено варіабельність кількості приток підшкірних вен, додаткові підшкірні вени, різноманітні анастомози між додатковими та великою і малою підшкірними венами. Найбільш цікавими, з нашої точки зору, були анатомічні варіанти підшкірних вен гомілкової ділянки у плодів 180,0, 195,0, 220,0 і 265,0 мм ТКД.

**Висновки.** У плодів людини встановлено анатомічну мінливість підшкірних вен нижніх кінцівок, яка характеризується варіабельністю форми, топографії і білатеральною асиметрією приток великої і малої підшкірних вен та формування венозних анастомозів. В одному випадку виявлена ліва передня додаткова підшкірна вена і у двох плодів ліва задня додаткова підшкірна вена.

Співпаданню топографії підшкірних вен правої і лівої нижніх кінцівок відзначено у 87,5% плодів. Істотних статевих відмінностей у топографії великої та малої підшкірних вен у плодів людини не виявлено.

Виявлені варіанти фетальної топографії великої і малої підшкірних вен важливі для правильної інтерпретації даних флебографічних досліджень та індивідуального вибору найбільш раціонального способу оперативного втручання.

**Ключові слова:** велика підшкірна вена, мала підшкірна вена, анатомічна мінливість, плід, людина.

**Komar Tetiana Vasylivna,** Assistant at the Department of Pathomorphology, Bukovinian State Medical University, [komar.tetiana.ls14@bsmu.edu.ua](mailto:komar.tetiana.ls14@bsmu.edu.ua), <https://orcid.org/0000-0002-2525-562X>, Chernivtsi, Ukraine

**Khmara Tatiana Volodymyrivna,** Doctor of Medical Sciences, Professor at the Department of Human Anatomy, Bukovinian State Medical University, [khmara.tv.6@gmail.com](mailto:khmara.tv.6@gmail.com), <https://orcid.org/0000-0001-8023-5181>, Chernivtsi, Ukraine

### Anatomical variability of superficial veins of the lower limb in human fetuses

**Background.** Modern minimally invasive methods have radically changed the clinical landscape of varicose vein surgery and shortened recovery time after surgery. All these changes became possible thanks to the constant deepening of knowledge about the topographical and anatomical features of the great and small saphenous veins in different periods of human ontogenesis.

**Objective** is to find out the topographical and anatomical relationships of the great and small saphenous veins in human fetuses of 4-8 months.

**Methods.** The research was carried out on preparations of the lower extremities of 26 human fetuses of 81.0-310.0 mm parietal-coccygeal length (PCL) without external signs of anatomical deviations or anomalies in the development of bone, fascial-muscular, and vascular-nervous structures of the lower extremities using macromicroscopic preparation, injection of vessels and morphometry.

**Results.** In human fetuses of 4-8 months, the great saphenous vein passes directly under the fascia of the lower leg, partly in the subcutaneous tissue, since the formation of the latter is continuing at this stage of ontogenesis. In the majority of the examined fetuses, a classical version of the topography of the great and small saphenous veins of the right and left lower limbs was observed. In some cases, variability in the number of inflows of superficial veins, additional saphenous veins, and various anastomoses between additional and great and small saphenous veins was revealed. The most interesting, from our point of view, were the anatomical variants of the superficial veins of the lower limb in fetuses of 180.0, 195.0, 220.0, and 265.0 mm PCL.

**Conclusions.** In the fetal stage of human ontogenesis, the anatomical variability of the superficial veins of the lower limbs was established, which is characterized by the variability of the shape, topography, and bilateral asymmetry of the inflows of the great and small saphenous

veins and the formation of venous anastomoses. In one case, a left anterior additional saphenous vein was detected, and in two fetuses, a left posterior additional saphenous vein was detected.

The coincidence of the topography of the subcutaneous veins of the right and left lower extremities was noted in 87.5% of the fetuses. Significant gender differences in the topography of the large and small subcutaneous veins in human fetuses were not found.

The revealed variants of the fetal topography of the great and small saphenous veins are important for the correct interpretation of phlebographic research data and the individual strategy of the most rational method of surgical intervention.

**Key words:** great saphenous vein, small saphenous vein, anatomical variability, fetus, human.

**Вступ.** З давніх-давен анатомічні варіанти підшкірних вен нижньої кінцівки привертала увагу лікарів і анатомів. Ще давньоарабські лікарі використовували дистальну частину великої підшкірної вени для кровопускання і називали її «vena ad cavillas», а проксимальну частину вени називали «el safin», або «прихованою», та вважали її непридатною для медичних маніпуляцій. Однак, певна етимологічна плутанина грецьких і арабських термінів існувала століттями. Це спонукало анатомів, лікарів і хірургів до розширення існуючих на той час анатомічних даних. Підшкірна вена – це «глибока» поверхнева вена. Першим, хто використав термін «saphena» у своєму трактаті «Канон лікарської науки» був Авіценна. Лише у 1310 році цей термін згадується у праці європейського лікаря Бенчівенні [1]. На Міжнародному консенсусі номенклатури вен нижніх кінцівок, який опублікований ще у 2002 році, було запропоновано використовувати чіткі описові назви для поверхневих, глибоких і пронизних (перфорантних) вен нижніх кінцівок, уникаючи епонімів [2]. Проте, через варіантні особливості топографії великої та малої підшкірних вен їх опис та ідентифікація залишаються складними для клініцистів [3, 4].

Вважається, що всі поверхневі вени нижньої кінцівки проходять безпосередньо під шкірою у підшкірній жировій клітковині. Однак у дорослих велика підшкірна вена розташовується глибоко у підшкірній жировій клітковині, прикріплюючись за допомогою сполучної пластинки до глибокої м'язової фасції, яка власне відокремлює її від поверхневих шарів підшкірної клітковини. Притоки великої підшкірної вени розташовані поверхнево, саме ці вени помітні на поверхні нижньої кінцівки, навіть якщо вони не варикозно розширені. На сьогодні особливості будови великої та малої шкірних вен та їхніх приток можна ідентифікувати за допомогою ультразвукового сканування з використанням чітко визначених анатомічних маркерів [5].

Велику та малу підшкірні вени часто використовують як матеріал для шунтування та трансплантації. Однак, трансплантати поверхневих вен нижніх кінцівок іноді непридатні для здійснення оперативних утручань через певні анатомічні варіанти [6]. Зокрема, у літературі [7] трапляються дані про досить широкий діапазон подвоєння великої підшкірної вени – від 1% до 20%.

Не менш важливим є з'ясування індивідуальної анатомічної мінливості поверхневих вен нижньої кінцівки для підбору оптимальної лікарської тактики у випадку різного виду травм. Серед причин механічних ушкоджень нижніх кінцівок переважають дорожньо-транспортні пригоди – 94% випадків. Серед інших: це побутові – 4,2%, виробничі – 0,9% та спортивні – 0,9% травми [8]. У теперішній час зростає кількість бойових травм нижніх кінцівок, зумовлених вогнепальними та вибуховими пораненнями [9].

Хірургічне лікування варикозного розширення вен є чи не найпоширенішим видом планових загальних оперативних утручань. У своїй історії хірургія варикозно-розши-

рених вен удосконалювалась від простого перев'язування сафено-фemorального з'єднання чи видалення великих підшкірних вен до малоінвазивних процедур, таких як пінна склеротерапія, радіочастотна абляція та внутрішньовенна лазерна терапія [10]. Новітні малоінвазивні методи кардинально змінили клінічний ландшафт хірургії варикозного розширення вен, скоротили час відновлення після операції. Всі ці зміни стали можливими завдяки невпинному поглибленню знань про топографо-анатомічні особливості великої та малої підшкірних вен у різні періоди онтогенезу людини. Проте, у літературі наявні одиничні відомості щодо варіантів топографії поверхневих вен нижньої кінцівки у плодів людини [11, 12].

**Мета дослідження.** З'ясувати топографо-анатомічні взаємовідношення великої та малої підшкірних вен у плоді людини 4-8 місяців.

**Матеріал та методи.** Дослідження проведено на препаратах нижніх кінцівок 26 плодів людини 81,0-310,0 мм тім'яно-куприкової довжини (ТКД) без зовнішніх ознак анатомічних відхилень чи аномалій розвитку кісткових, фасціально-м'язових і судинно-нервових структур нижніх кінцівок за допомогою макромікроскопічного препарування, ін'єкції судин та морфометрії.

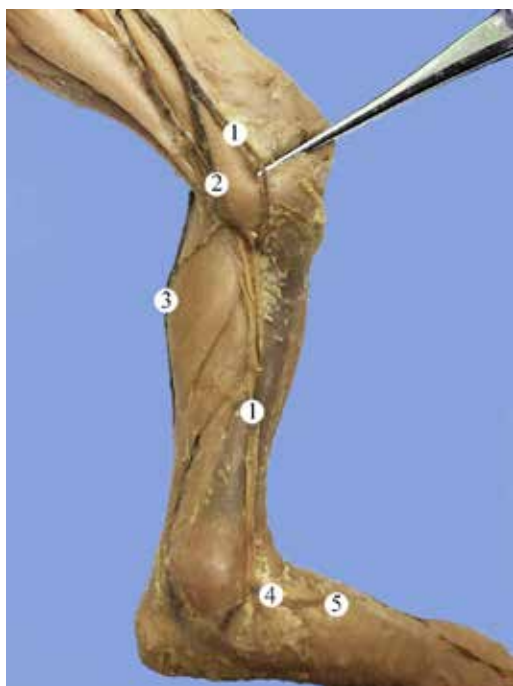Анатомічне дослідження проведено із дотриманням вимог біоетики і основних положень Конвенції Ради Європи з прав людини та біомедицини (від 04.04.1997 р.), Гельсінської декларації Всесвітньої медичної асоціації про етичні принципи проведення наукових медичних досліджень за участю людини (1964-2013 рр.), наказу МОЗ України № 690 від 23.09.2009 р. та з урахуванням методичних рекомендацій МОЗ України «Порядок вилучення біологічних об'єктів від померлих осіб, тіла яких підлягають судово-медичній експертизі та патологоанатомічному дослідженню, для наукових цілей» (2018 р.). Комісією з питань біомедичної етики Буковинського державного медичного університету порушень морально-правових норм при проведенні медичних наукових досліджень не виявлено.

**Результати дослідження та їх обговорення.** У більшості досліджених плодів спостерігався класичний варіант топографії великої та малої підшкірних вен правої і лівої нижніх кінцівок. У деяких плодів виявлено варіабельність кількості приток підшкірних вен, додаткові підшкірні вени, різноманітні анастомози між додатковими та великою і малою підшкірними венами. Найбільш цікавими, з нашої точки зору, були анатомічні варіанти підшкірних вен гомілкової ділянки у плодів 180,0, 195,0, 220,0 і 265,0 мм ТКД.

У плодів людини 4-8 місяців велика підшкірна вена проходить безпосередньо під фасцією гомілки, частково у підшкірній клітковині, оскільки формування останньої на цій стадії онтогенезу ще продовжується. У гомілковій ділянці велика підшкірна вена прямує вздовж присереднього краю великогомілкової кістки та приймає поверх-

неві вени з передньоприсередньої поверхні гомілки. У колінній ділянці велика підшкірна вена огинає позаду присередній виросток стегнової кістки, розміщується ззовні від кравецького м'язу, і переходить на передньоприсередню поверхню стегна. У ділянці підшкірного розтвору велика підшкірна вена повертає вглиб крізь дірчасту фасцію, огинає нижній ріг серпоподібного краю підшкірного розтвору і впадає у стегнову вену з передньоприсередньої її сторони.

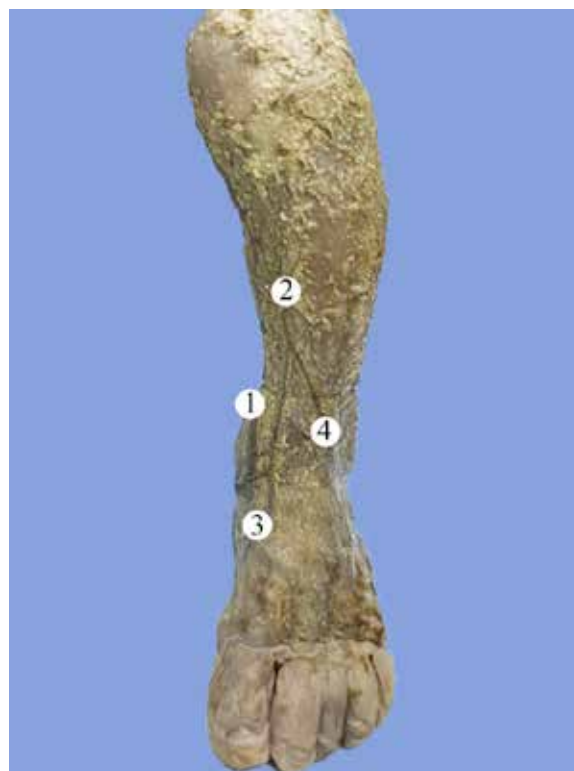Зазвичай, велика підшкірна вена є продовженням присередньої крайової вени. У плода 195,0 мм ТКД ліва велика підшкірна вена утворена трьома притоками присередньої крайової вени, яка, в свою чергу, є продовженням тильної венозної сітки стопи. У ділянці гомілки велика підшкірна вена представлена основним стовбуром, довжиною 43,0 мм. На рівні переходу гомілкової ділянки у колінну від основного стовбура великої підшкірної під кутом 45° бере свій початок задня додаткова підшкірна вена, яка анастомозує з малою підшкірною веною (рис. 1). У задню додаткову підшкірну вену впадають пронизні вени присередньої поверхні гомілки.



**Рис. 1. Поверхні вени лівої гомілкової ділянки плода 195,0 мм ТКД. Присередня проекція. Фото макропрепарату. Зб. 2,1<sup>а</sup>:**

Примітки: 1 – велика підшкірна вена; 2 – задня додаткова підшкірна вена; 3 – мала підшкірна вена; 4 – присередня крайова вена; 5 – тильна венозна сітка стопи

У плода 220,0 мм ТКД у формуванні лівої передньої додаткової підшкірної вени брали участь притоки бічної та присередньої крайових вен. Останні прямували з відповідного краю стопи і на межі нижньої і середньої третин гомілки утворювали передню додаткову підшкірну вену. Велика підшкірна вена у своїй початковій частині анастомозувала з присередньою крайовою веною та прямувала вгору над присередньою кісточкою великогомілкової кістки (рис. 2).

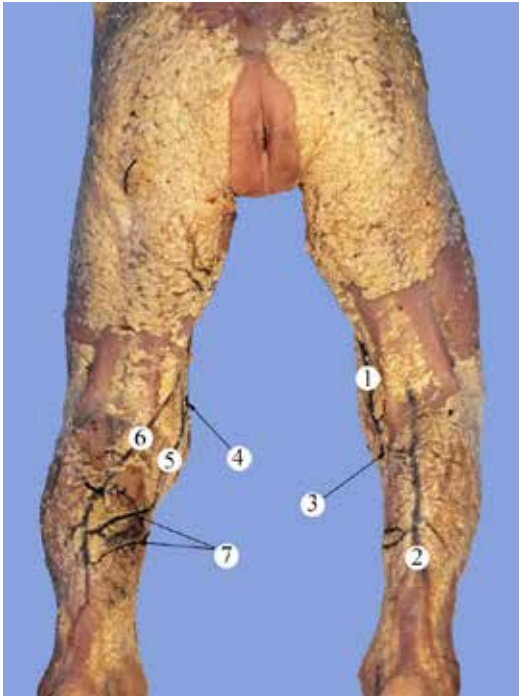


**Рис. 2. Поверхні вени лівої передньої гомілкової ділянки плода 220,0 мм ТКД. Фото макропрепарату. Зб. 2,3<sup>а</sup>:**

Примітки: 1 – велика підшкірна вена; 2 – передня додаткова підшкірна вена; 3 – присередня крайова вена; 4 – бічна крайова вена.

У плода 265,0 мм ТКД виявлено асиметрію топографії підшкірних вен правої та лівої нижніх кінцівок. Права мала підшкірна вена походить від бічної крайової вени, в той час як в інших плодів мала підшкірна вена починалася від бічної тильної плеснової вени. У ділянці верхньої та середньої третин гомілки права мала підшкірна вена приймала численні дрібні притоки і на рівні нижнього кута підколінної ямки анастомозувала з великою підшкірною веною. На лівій нижній кінцівці у даного плода виявлено задню додаткову підшкірну вену (рис. 3). Ліва мала підшкірна вена на рівні середньої третини задньої гомілкової ділянки не тільки приймала численні протоки, але й утворювала два анастомози з задньою додатковою підшкірною веною.

У плода 180,0 мм ТКД виявлено подвоєння лівої малої підшкірної вени. При чому, присередня та бічна малі підшкірні вени були продовженням бічної крайової вени. Обидві вени огинали позаду бічну кісточку, збоку від п'яtkового сухожилка та займали центральне положення на задній поверхні гомілки. На рівні нижньої третини гомілки присередня та бічна малі підшкірні вени розміщувалися між тонкими пластинками фасції гомілки, оскільки підшкірна клітковина представлена була лише одиничними осередками (рис. 4). У підколінній ямці присередня та бічна малі підшкірні вени пронизували фасцію і впадали у підколінну вену.



**Рис. 3. Поверхневі вени правої та лівої нижніх кінцівок плода 265,0 мм ТКД. Задня проекція. Фото макропрепарату. Зб. 1,8°:**

Примітки: 1 – права велика підшкірна вена; 2 – права мала підшкірна вена; 3 – анастомоз між правими малою та великою підшкірними венами; 4 – ліва велика підшкірна вена; 5 – ліва задня додаткова підшкірна вена; 6 – ліва мала підшкірна вена; 7 – анастомози між лівими малою та задньою додатковою підшкірними венами

**Підсумок.**

У плодовому періоді онтогенезу людини встановлено анатомічну мінливість підшкірних вен нижніх кінцівок, яка характеризується варіабельністю форми, топографії і білатеральною асиметрією приток великої і малої підшкірних вен та формування венозних анастомозів. В одному випадку виявлена ліва передня додаткова підшкірна вена і у двох плодів ліва задня додаткова підшкірна вена.

Співпадання топографії підшкірних вен правої і лівої нижніх кінцівок відзначено у 87,5% плодів. Істотних ста-

**Перспективи подальших досліджень.** Проведене дослідження засвідчує потребу подальшого з'ясування фетальної анатомічної мінливості підшкірних вен нижньої кінцівки.

**Інформація про конфлікт інтересів.**

Автори рукопису свідомо засвідчують відсутність фактичного або потенційного конфлікту інтересів.

**Інформація про фінансування.**

Автори гарантують, що не отримували жодних винагород у будь-якій формі, здатних вплинути на результати роботи.

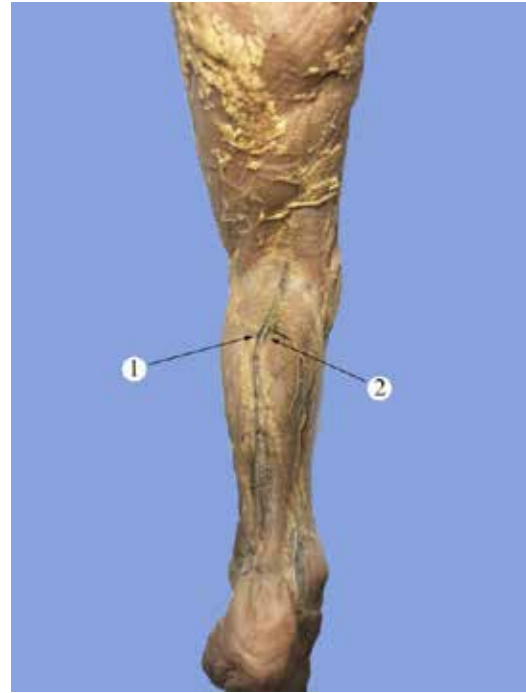
**Особистий внесок кожного автора у виконання роботи:**

Комар Т.В. – ідея роботи, збір матеріалу дослідження, статистична обробка отриманих результатів, аналіз та узагальнення даних, написання тексту статті;

Хмара Т.В. – загальне керівництво роботи, розробка концепції дослідження, формулювання мети роботи, редагування тексту статті.

**ЛІТЕРАТУРА**

1. Caggiati A, Bergan JJ. The saphenous vein: derivation of its name and its relevant anatomy. J Vasc Surg. 2002;35(1):172-5. doi: 10.1067/mva.2002.118826  
 2. Caggiati A, Bergan JJ, Gloviczki P, Jantet G, Wendell-Smith CP, Partsch H. Nomenclature of the veins of the lower limbs: an international interdisciplinary consensus statement. J Vasc Surg. 2002;36(2):416-22. doi: 10.1067/mva.2002.125847



**Рис. 4. Поверхневі вени лівої задньої гомілкової ділянки плода 180,0 мм ТКД. Фото макропрепарату. Зб. 2,4°:**

Примітки: 1 – бічна мала підшкірна вена; 2 – присередня мала підшкірна вена

тевих відмінностей у топографії великої та малої підшкірних вен у плодів людини не виявлено.

Описані різні топографічні варіанти утворення великої підшкірної вени, подвоєння малої підшкірної вени, а також внутрішньо- і міжсистемні венозні анастомози поверхневих вен нижніх кінцівок дозволять хірургам визначити обсяг первинного хірургічного втручання при варикозній хворобі і анатомічно оцінити можливості розвитку рецидивів. Виявлені варіанти фетальної топографії великої і малої підшкірних вен важливі для правильної інтерпретації даних флебографічних досліджень та індивідуального вибору найбільш раціонального способу оперативного втручання.

3. Campbell B. The saphenous veins--great and small or long and short? *Eur J Vasc Endovasc Surg.* 2006;32(6):744-5. doi: 10.1016/j.ejvs.2006.08.003
4. Packiriswamy V, Nayak SB. Saphenous Ladder Formed by Almost Completely Duplicated Great Saphenous Vein. *Kathmandu Univ Med J (KUMJ).* 2020;18(69):99-101.
5. Cirocchi R, Henry BM, Rambotti M, Tomaszewski KA, Cappelli M, Vettorello G, et al. Systematic review and meta-analysis of the anatomic variants of the saphenofemoral junction. *J Vasc Surg Venous Lymphat Disord.* 2019;7(1):128-38. doi: 10.1016/j.jvsv.2018.06.006
6. Maruyama Y, Imura H, Nitta T. Saphenous vein characteristics evaluated using three-dimensional contrastless computed tomography before coronary artery bypass grafting. *Gen Thorac Cardiovasc Surg.* 2021;69(3):444-50. doi: 10.1007/s11748-020-01457-5
7. Kockaert M, de Roos KP, van Dijk L, Nijsten T, Neumann M. Duplication of the great saphenous vein: a definition problem and implications for therapy. *Dermatol Surg.* 2012;38(1):77-82. doi: 10.1111/j.1524-4725.2011.02154.x
8. Sokol VK, Sokol KM, Kolesnichenko VA. Features of mechanical injuries of the lower extremities according to a forensic medical examination: a retrospective analysis. *Wiad Lek.* 2020;73(6):1189-93. doi: 10.36740/WLek202006121
9. Ignatiadis IA, Mavrogenis AF, Igoumenou VG, Polyzois VD, Tsiampa VA, Arapoglou DK, et al. Gunshot and blast injuries of the extremities: a review of 45 cases. *Eur J Orthop Surg Traumatol.* 2019;29(2):295-305. doi: 10.1007/s00590-018-2350-4
10. van den Bremer J, Moll FL. Historical overview of varicose vein surgery. *Ann Vasc Surg.* 2010;24(3):426-32. doi: 10.1016/j.avsg.2009.07.035
11. Kurobe N, Hakkakian L, Chahim M, Delmas V, Vekemans M, Uhl JF. Three-dimensional reconstruction of the lower limb's venous system in human fetuses using the computer-assisted anatomical dissection (CAAD) technique. *Surg Radiol Anat.* 2015;37(3):231-8. doi: 10.1007/s00276-014-1350-2
12. Khmara TV, Hryhorieva PV, Ryznychuk MA, Drachuk VM, Stelmakh GYa. Fetal variant anatomy of great saphenous vein. *Archives of the Balkan Medical Union.* 2020;55(2):206-14. doi: 10.31688/ABMU.2020.55.2.01